

Hiperhidrosis localizada unilateral o nevus ecrino: excelente respuesta a toxina botulínica



E. Escario, E. Poblet, M. Rodríguez, J. Pardal, MC Martín de Hijas, JM. Azaña, LJ Pérez García, G. Fernández Aragón. S. Dermatología, S. Anatomía Patológica, S. Neurofisiología
Complejo Hospitalario Universitario de Albacete. Facultad de Medicina, U.C.L.M.

Mujer de 16 años, estudiante, afecta de psoriasis en gotas en tratamiento tópico con calcipotriol. Desde hace unos 2 o 3 años experimenta episodios de sudoración en el dorso de la mano derecha de intensidad muy importante llegando incluso chorrear por el borde cubital del antebrazo. Se produce de forma imprevisible, independiente de la temperatura y las emociones. No reconoce factores provocadores. Empapa la ropa y se ve imposibilitada para escribir y pintar. No se acompaña de sudoración a otros niveles ni cambios vasomotores locales ni generales, sensación de mareo, dolor abdominal o diarrea.

Exploración: piel sin alteraciones a la inspección ni a la palpación, y de aspecto similar a la mano izquierda. Psoriasis en pequeñas placas.

Test de Minor: Figura 1.

Intensidad de la sudoración: Figura 2.

Se realizan dos biopsias; una de la placa con hiperhidrosis (Figura 3) y otra de la región dorsal y radial de la misma mano (Figura 4). No se observan diferencias teñidas con sinaptofisina.

Exámen neurológico: sin hallazgos patológicos.

Radiología de tórax: sin hallazgos óseos ni pulmonares

Estudio electrofisiológico: Sin hallazgos patológicos. Estudio de conducción y respuesta simpático refleja normales.

Tratamiento y evolución: El tratamiento tópico con sales de aluminio resulta ineficaz. Se infiltra toxina botulínica A (2,5 U/0,1 ml/ punto de inyección, 9 puntos) desapareciendo la sudoración por completo a las 2 semanas y sin recidiva tras 11 meses de seguimiento.

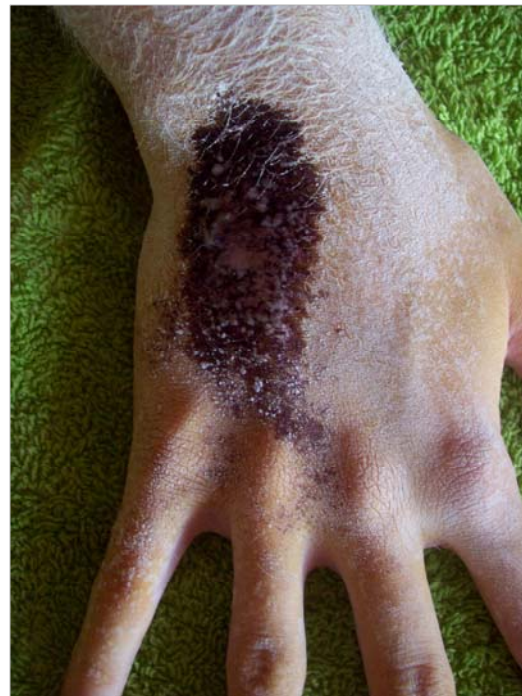

Figura 1 : El test de Minor marca una zona ovalada, circunscrita, sobre la cara volar de la mano derecha, sobre la zona inervada por el nervio cubital

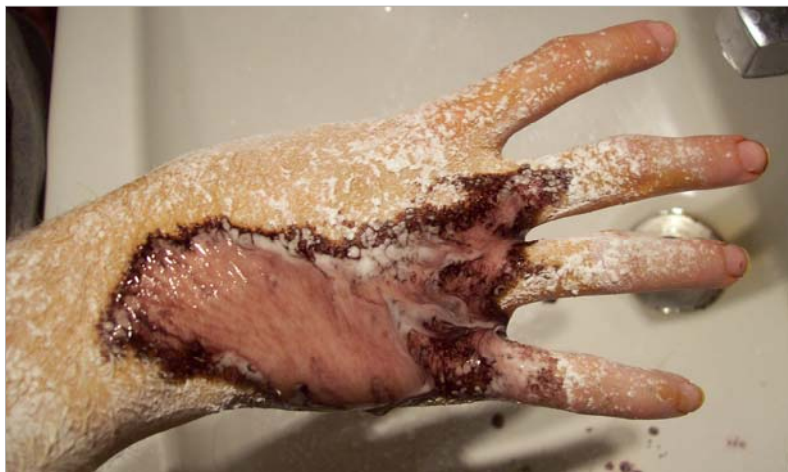

Figura 2: A los pocos segundos la intensidad de la sudoración, es muy importante y chorrea, borando el test de Minor y goteando hacia la palma y sobre el lavabo.

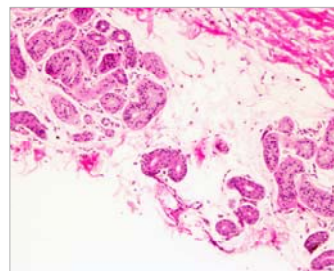


FIGURA 3: Una biopsia de la placa hiperhidrótica muestra aumento de glándulas en número y tamaño. No se observa aumento de vasos.

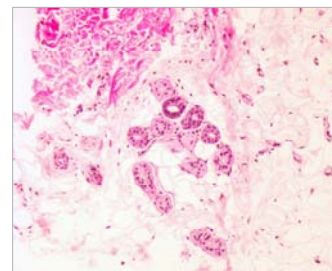


FIGURA 4: Una biopsia de la zona NO hiperhidrótica (área radial y volar de la misma mano) muestra un nº llamativamente inferior de glándulas, y de menor tamaño

Discusión.

• La hiperhidrosis localizada unilateral, no asociada a hallazgos cutáneos puede ser secundaria a alteraciones del SNC o periférico: ictus, traumatismo, siringomielia, neurofibromatosis, tabes dorsal o presión sobre los nervios periféricos (costilla cervical, tumor torácico). Hay un grupo de pacientes diagnosticados como idiopáticos. Estos ocurren en áreas limitadas, de menos de 10x10 cm, y la sudoración se produce por estímulos inespecíficos

• La mano y el antebrazo son zonas de frecuente presentación del NEVUS ECRINO, aunque se han publicado casos idiopáticos en esas localizaciones.

• Se presenta un caso compatible con ambos diagnósticos: Hiperhidrosis Idiopática Unilateral y Nevus Ecrino, aunque al encontrar hiperplasia e hipertrofia de glándulas sudoríparas en la biopsia creemos más apropiado denominarlo Nevus Ecrino.

• La excelente respuesta a dosis bajas de toxina botulínica en infiltración única anual creemos convierte a esta en el tratamiento de elección de este cuadro.

Bibliografía

- Vázquez MR, Gómez de la Fuente E, Fernández JGA y cols. **Ecrine naevus: case report and literature review.** Acta Derm Venereol 2002;82:154-6.
- Kawaoka JCh, Gray J, Schappell D y cols. **Ecrine nevus.** J Am Acad Dermatol 2004;51:301-4.
- Baskan EB, Karli N, Baykara M y cols. **Localized Unilateral Hyperhidrosis and Neurofibromatosis Type 1.** Dermatology 2005;211:286-289.