

# Enterocistoplastia de ampliación laparoscópica: Experiencia inicial

Hospital Universitario La Paz

*Autor:* **Dr. Pedro Carrión López (MIR Urología)**

Tutor : **Dr. Rafael Ruiz Mondéjar**

Jefe de Servicio: **Dr. Julio A. Virseda Rodríguez**

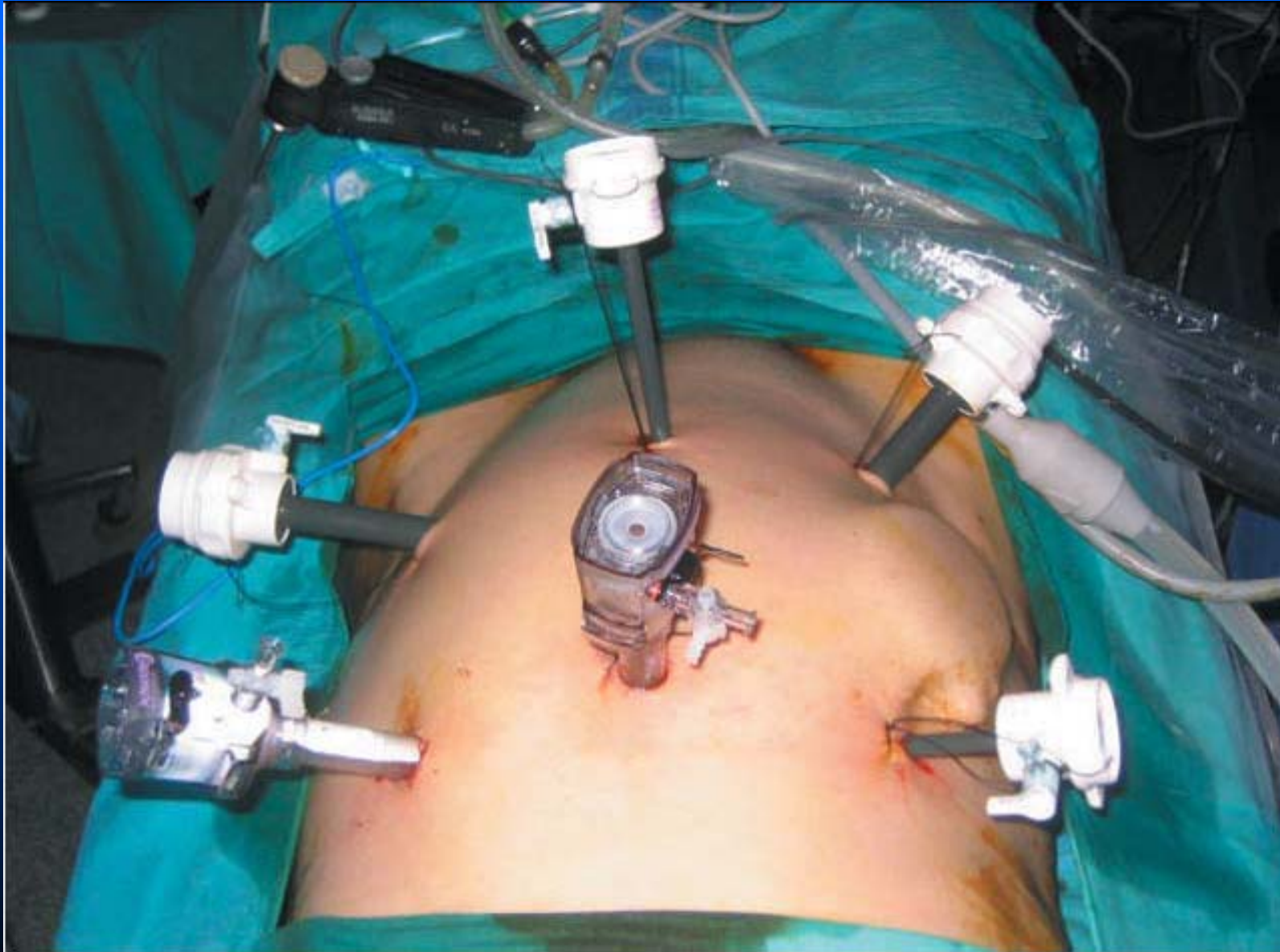


Complejo  
Hospitalario  
Universitario  
de Albacete

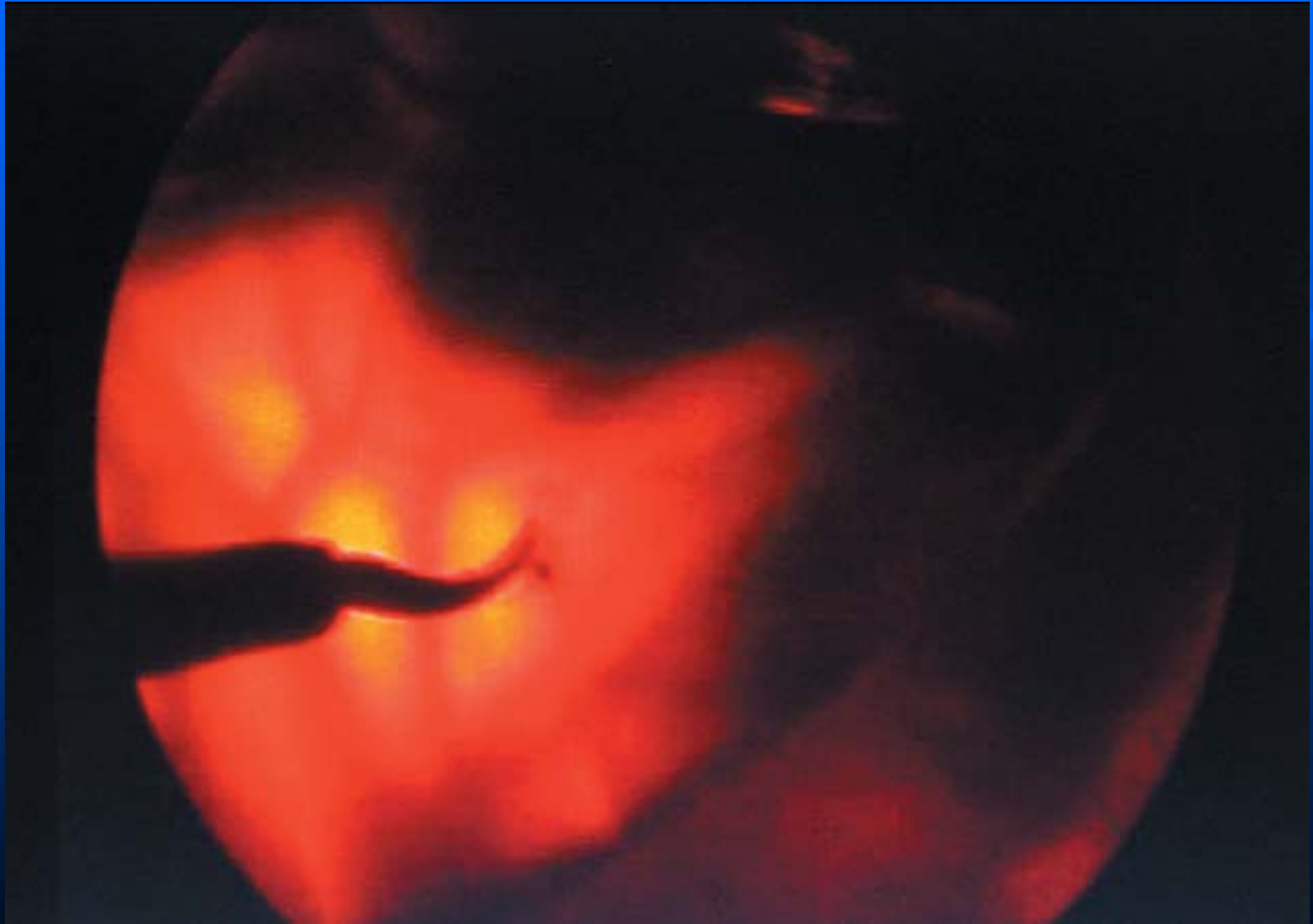# Enterocistoplastia de ampliación (ECA)

- **Objetivo**
  - Crear vejiga de baja presión
  - Almacenamiento de orina
  - Continencia
  - Protección del TUS
- ECA → vejiga neurogénica hiperrefléxica refractaria a tratamiento médico.
- **Vías de abordaje**
  - » ECA abierta
  - » ECA laparoscópica combinada
  - » ECA laparoscópica pura

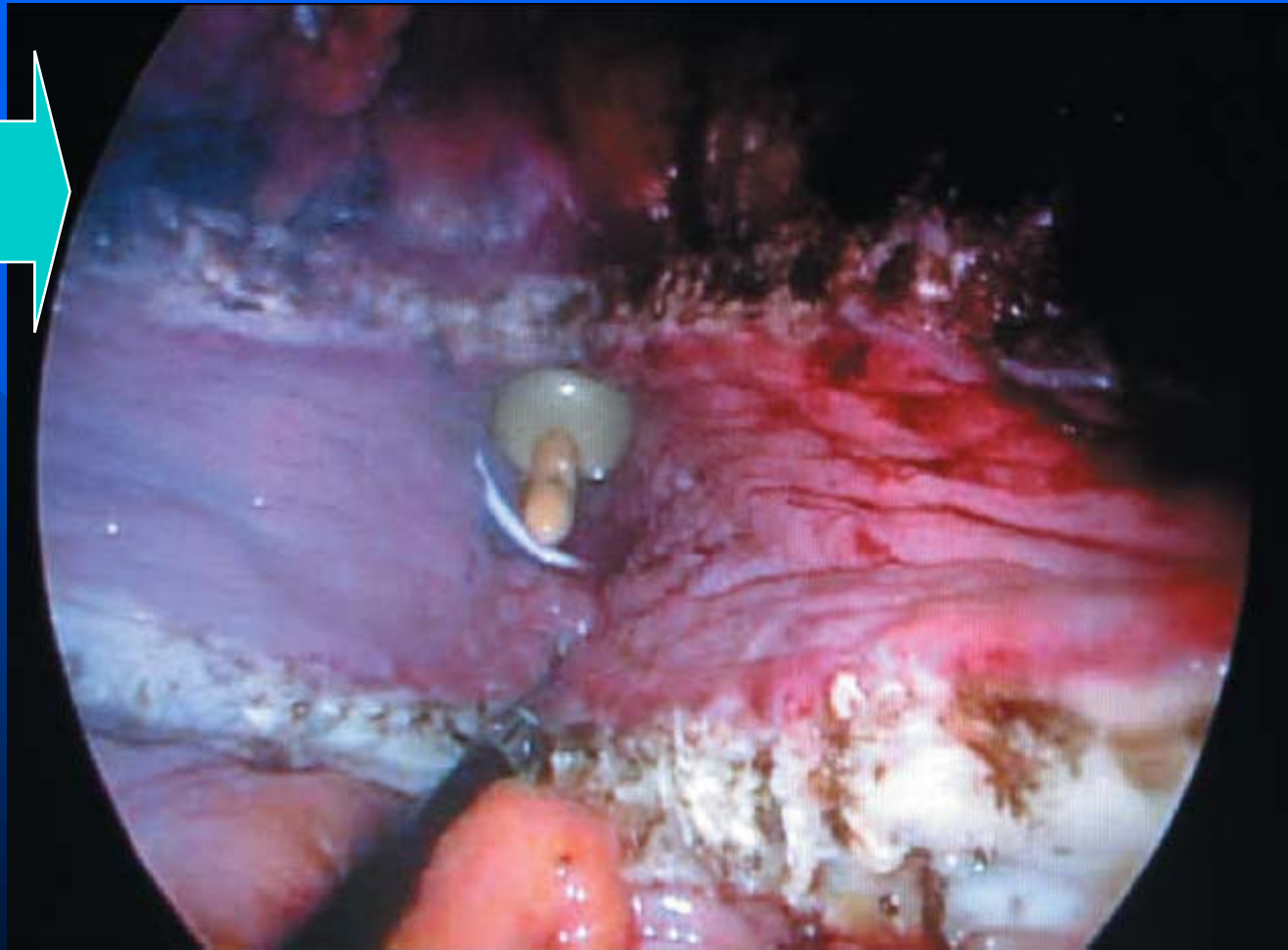
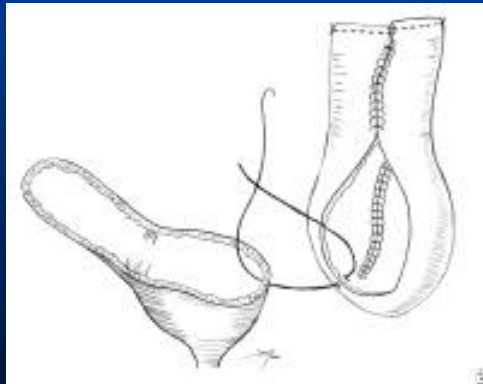
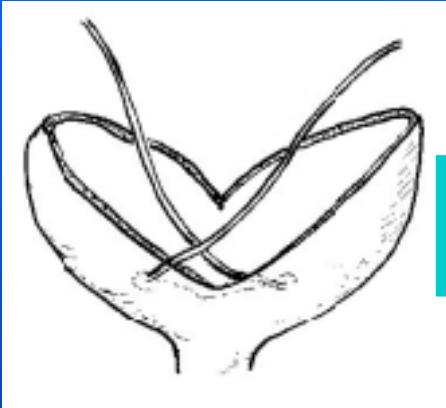
# Enterocistoplastia de ampliación laparoscópica



# Enterocistoplastia de ampliación laparoscópica



# Enterocistoplastia de ampliación laparoscópica

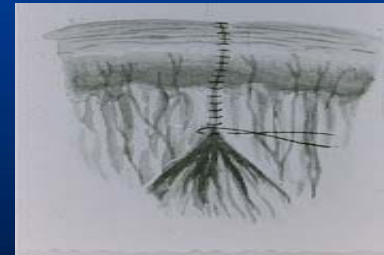

# Ventajas de la vía laparoscópica

- Disminución del dolor postoperatorio.
- Menor estancia hospitalaria.
- Reducción de adherencias intraperitoneales.

# Desventajas de la vía laparoscópica

- Prolongación del tiempo quirúrgico.
  - ↳ Minilaparotomía?
- Dificultad de reimplante ureteral
  - ↳ 70-92% curación espontánea?



# CONCLUSIÓN.-

- Técnica compleja que precisa amplia experiencia en sutura laparoscópica.
- Procedimiento factible.
- Reproduce absolutamente el procedimiento de cirugía abierta.
- Prolongado tiempo quirúrgico.

- ¿Cirugía abierta, combinada o laparoscopia pura?
- ¿Es una técnica reproducible?
- ¿Tiene sentido en nuestro medio?
- ¿Las ventajas superan a las desventajas?