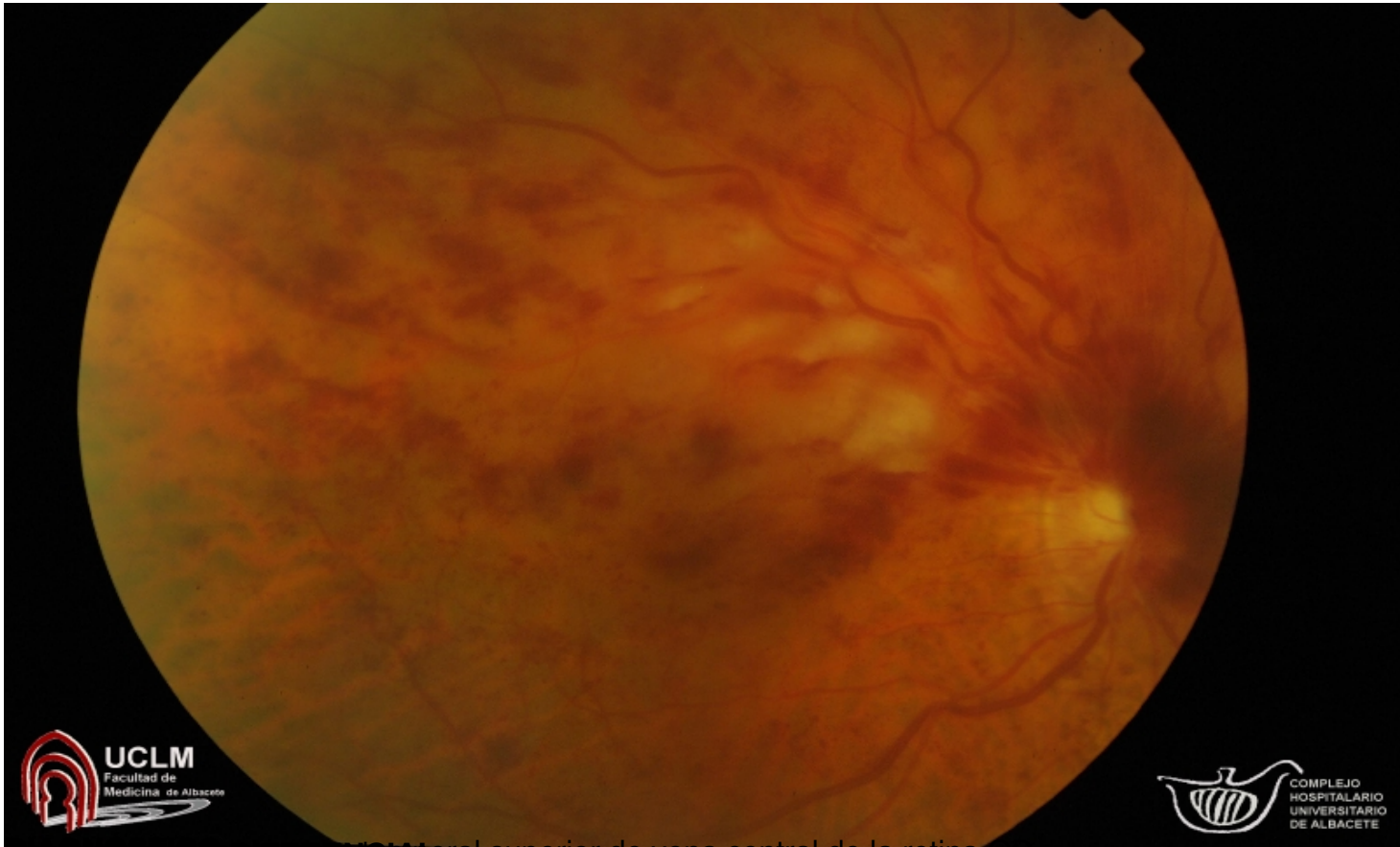


Paciente de 65 años que acude a Urgencias de Oftalmología por presentar disminución de visión por ojo derecho desde hace 48 horas. No refiere dolor, secreción, ni enrojecimiento ocular.

Antecedentes personales: HTA, hipercolesterolemia.

**EXPLORACIÓN OFTALMOLÓGICA:**

- La agudeza visual de OD se ha visto reducida en un 60%.
- Fondo de ojo OD: Abundantes hemorragias en area temporal superior del polo posterior. Exudados algodonosos. Tortuosidad vascular de las ramas temporales superiores.



Retinopatía isquémica secundaria a trombosis de vena temporal superior de vena central de la retina. OD. Retinopatía isquémica secundaria a trombosis de vena temporal superior de vena central de la retina. OD.