

Fecha:02/11/2011

Nombre: Dra. Ana M^a Castillo Cañadas R1

Tipo de Sesión: Seminario

Anatomía y fisiología del aparato reproductor femenino y de la mama

ANATOMÍA DEL APARATO REPRODUCTOR FEMENINO:

Los órganos genitales femeninos incluyen la vagina, el útero, las trompas uterinas y los ovarios. Veámoslos de forma más detenida.

1. VAGINA

Es un tubo musculomembranoso que se extiende desde el cuello del útero hasta el vestíbulo de la vagina (hendidura entre los labios menores en la cual también se abre la uretra). El extremo superior rodea al cuello del útero y el extremo inferior pasa anteroinferiormente a través del suelo de la pelvis para abrirse en el vestíbulo. La vagina:

- -Sirve como conducto excretor para el líquido menstrual.
- -Forma la porción inferior del canal pélvico (o del parto).
- -Recibe el pene y el eyaculado durante el coito.

La vagina perfora la membrana perineal. Normalmente se encuentra colapsada excepto en el extremo inferior donde el cuello uterino las mantiene abiertas, en esta parte se describen las porciones anterior, posterior y lateral. La porción posterior del fondo de saco es la más profunda y está íntimamente relacionada con el fondo de saco rectouterino. Esta porción es muy distensible, y permite acomodar el pene erecto.

Cuatro músculos comprimen la vagina y actúan como esfínteres:

- -Pubovaginal, esfínter externo de la uretra, esfínter uretrovaginal y bulboesponjoso.

Las relaciones de la vagina son:

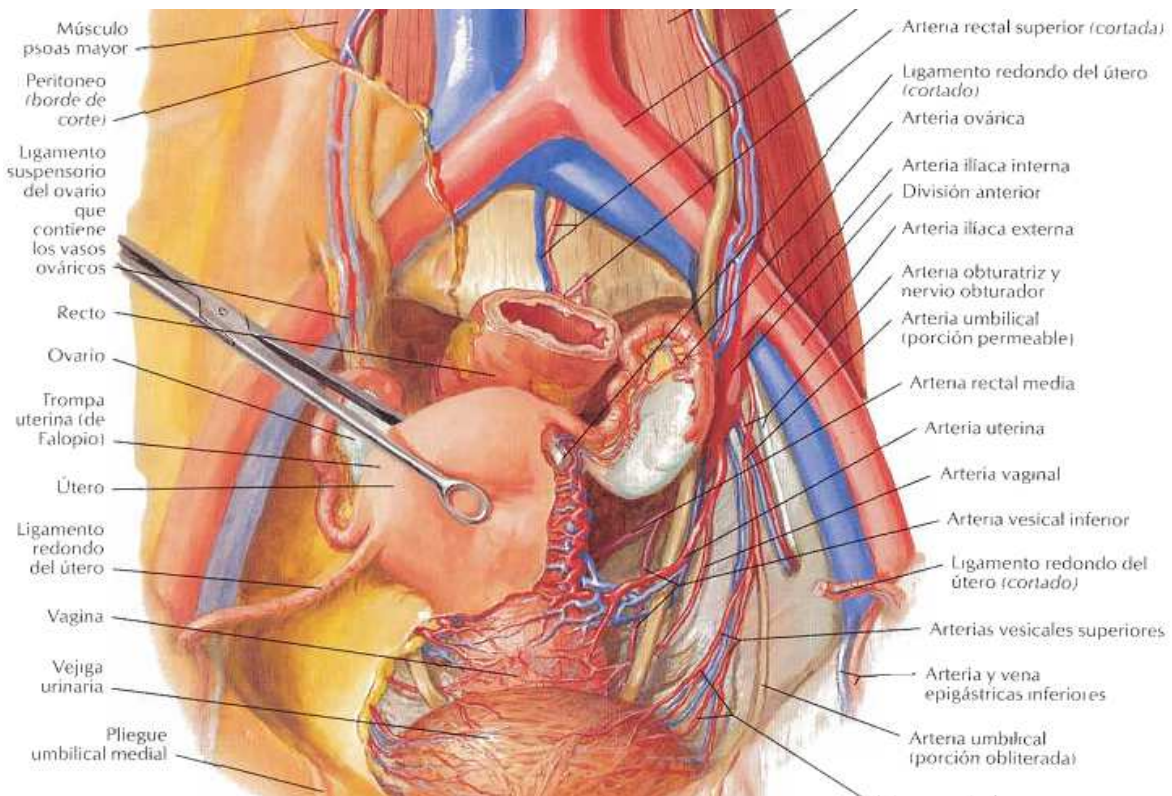
- -Anteriormente, la base de la vejiga y la uretra.
- -Lateralmente el músculo elevador del ano, la fascia pélvica visceral y los uréteres.
- -Posteriormente el canal anal, el recto y el fondo de saco rectouterino.

Vasculatura de la vagina:

Para hablar de la vasculatura vaginal dividimos esta en dos porciones:

- -Porción superior: a través de las **arterias uterinas**.
- -Porción media e inferior: a través de las **arterias vaginales** que derivan de la arteria rectal media y de la arteria pudenda interna.

Las venas forman los **plexos venosos vaginales** a lo largo de las caras laterales de la vagina y dentro de la mucosa vaginal, estas comunican con los plexos venosos vesical, uterino y rectal y drenan en las venas ílicas internas.



Vasos linfáticos:

- -Porción superior: en los ganglios linfáticos ilíacos internos y externos.
- -Porción media: en los ganglios linfáticos ilíacos internos.
- -Porción inferior en los ganglios linfáticos sacros, ilíacos comunes y ganglios inguinales superficiales.

Inervación:

Los nervios para la mayor parte de la vagina derivan del **plexo uterovaginal** situado con la arteria uterina entre las capas del ligamento ancho del útero. El plexo uterovaginal es una extensión del **plexo hipogástrico inferior**. Sólo del 20% al 25% inferior de la vagina es somático en términos de inervación. La inervación de esta porción inferior proviene de la rama perineal profunda del **nervio pudendo**. Sólo esta parte de la vagina con inervación somática simpática es sensible al tacto y la temperatura.

2. ÚTERO:

El útero es un órgano muscular hueco piriforme y de pared gruesa, situado en la pelvis menor, normalmente en anteversión con el extremo hacia delante en relación con el eje de la vagina y flexionado anteriormente en relación con el cuello uterino. La posición del útero cambia con el grado de plenitud de la vejiga y el recto. El útero se divide en dos porciones principales:

- -El cuerpo: forma los dos tercios superiores y tiene dos porciones, el **fondo** –la porción redondeada del cuerpo situada por encima de los orificios de las trompas uterinas- y el **istmo** –la región del cuerpo relativamente contraída inmediatamente por encima del cuello uterino.
- -El cuello: la porción inferior estrecha que protruye en la parte superior de la vagina.

El cuerpo del útero está situado entre las capas del ligamento ancho y es libremente móvil. Tiene dos caras, la vesical y la intestinal. Los cuernos uterinos son las regiones superolaterales donde entran las trompas uterinas. El cuello del útero está dividido en las porciones vaginal y supravaginal, esta última está separada de la vejiga por tejido conectivo laxo y del recto posteriormente por el fondo de saco rectouterino. El **ligamento del ovario** se fija al útero posteriormente a la unión uterotubárica. El **ligamento redondo** del útero se fija anteroinferiormente a esta unión.

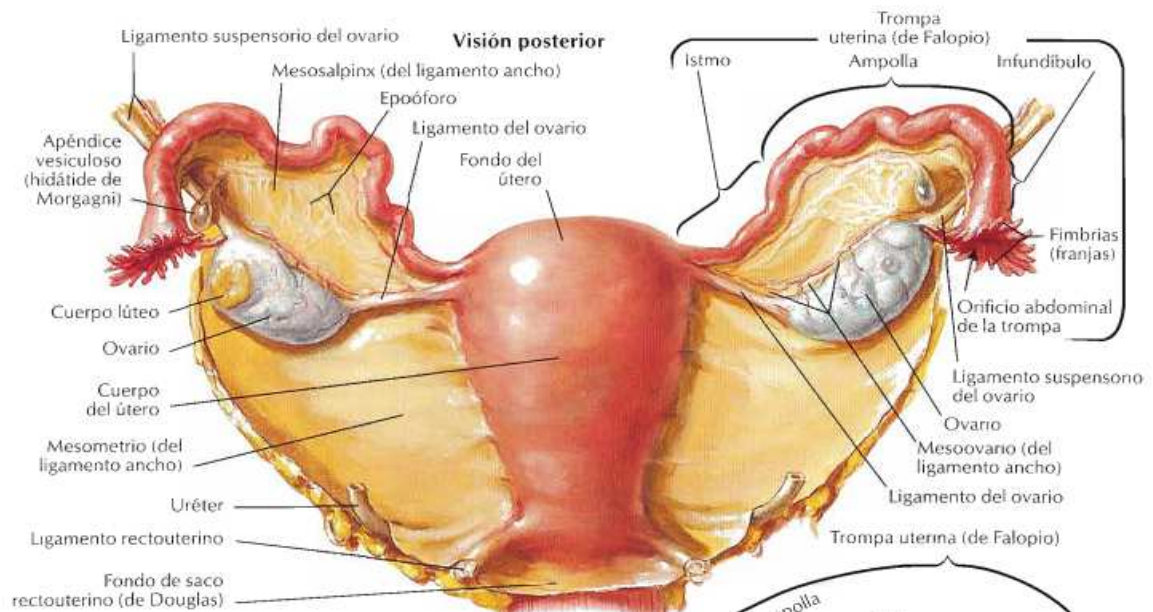
La pared del cuerpo uterino consiste en tres capas:

- -Perimetrio: túnica serosa externa, consiste en peritoneo sostenido por una capa delgada de tejido conectivo.
- -Miometro: túnica muscular media, es una capa gruesa que se distiende mucho durante el embarazo, las ramas principales de los vasos sanguíneos y los nervios del útero se localizan aquí.
- -Endometrio: túnica mucosa interna, se adhiere firmemente al miometrio.

Los principales soportes del útero son la fascia pélvica y la vejiga urinaria. El cuello uterino es la porción menos móvil del útero porque se mantiene en posición por ligamentos que son condensaciones de la fascia endopélvica:

- -Ligamentos cervicales transversos: desde el cuello uterino y las porciones laterales del fondo de saco hasta las paredes laterales de la pelvis.
- -Ligamentos rectoureterinos: pasan por encima y ligeramente detrás de las caras laterales del cuello del útero hacia el centro del sacro, son palpables en el examen rectal.
- -El ligamento ancho del útero: es una doble capa de peritoneo que se extiende desde las caras laterales del útero hasta las paredes laterales y el suelo de la pelvis, ayuda a mantener el útero relativamente centrado en la pelvis, pero contiene sobre todo los ovarios, las trompas uterinas y la vasculatura que las irriga. Las dos capas del ligamento se continúan entre sí en un borde libre que rodea a la trompa uterina. Lateralmente, el peritoneo del ligamento ancho se prolonga superiormente sobre los vasos ováricos como el **ligamento suspensorio del ovario**. La porción del ligamento ancho por la cual se suspende el ovario es el **mesovario**, la porción del ligamento ancho que forma el mesenterio de la trompa uterina es el **mesosálpinx** y la principal porción del ligamento ancho o **mesometrio** está por debajo del mesosálpinx y el mesovario.

El peritoneo cubre al útero por delante y por encima, excepto por la porción vaginal del cuello uterino. El peritoneo se repliega anteriormente del útero sobre la vejiga y posteriormente sobre la porción posterior del fondo de saco vaginal sobre el recto. El cuerpo uterino inferior (istmo) y el cuello se sitúan en contacto directo con la vejiga sin peritoneo interpuesto. Posteriormente, el cuerpo y la porción supravaginal del cuello uterino están separados del colon sigmoideo por una capa de peritoneo y la cavidad peritoneal u del recto por el fondo de saco rectouterino.



Vasculatura:

La irrigación deriva principalmente de las **arterias uterinas** (rama de la división anterior de la iliaca interna). Las venas uterinas discurren en el ligamento ancho, drenando en el plexo venoso uterino a cada lado del útero y la vagina, y estas venas a su vez drenan en las venas ilíacas internas.

Linfáticos:

- **-Fondo uterino:** la mayoría pasan a los ganglios linfáticos lumbares, algunos a los ganglios linfáticos ilíacos externos o discurren a lo largo del ligamento redondo del útero hasta los ganglios linfáticos inguinales superficiales.
- **-Cuerpo uterino:** pasan dentro del ligamento ancho hasta los ganglios linfáticos ilíacos externos.
- **-Cuello uterino:** pasan hacia los ganglios linfáticos ilíacos internos y sacros.

Inervación:

Proviene principalmente del **plexo uterovaginal** que se extiende hasta las vísceras pelvianas desde el **plexo hipogástrico inferior**. Fibras simpáticas, parasimpáticas y aferentes viscerales pasan a través de este plexo.

- **-Inervación simpática:** se origina en la médula espinal torácica inferior y atraviesa los nervios esplácnicos lumbares.

- -Inervación parasimpática: se origina en los segmentos medulares S2 a S4 y atraviesa los nervios esplácnicos pélvicos hasta el plexo hipogástrico inferior/uterovaginal.

3. TROMPAS UTERINAS

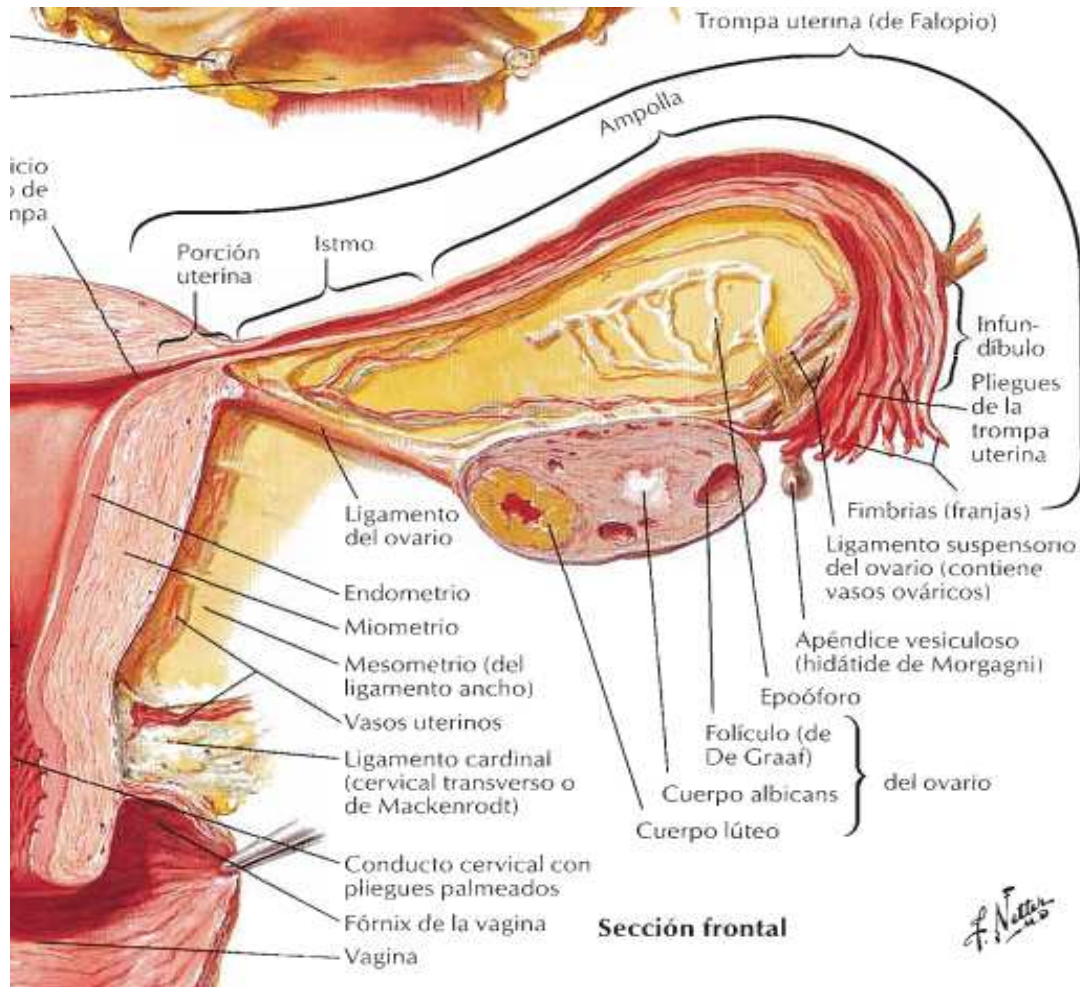
Se extienden desde los cuernos uterinos y se abren en la cavidad peritoneal cerca de los ovarios. Están situadas en el **mesosálpinx**. Típicamente se extienden en sentido posterolateral hasta las paredes laterales de la pelvis donde ascienden y se arquean sobre los ovarios, aunque la posición de trompas y ovarios es variable durante la vida y los lados derecho e izquierdo son asimétricos a menudo. Cada trompa uterina se divide en cuatro porciones:

- Infundíbulo: es el extremo distal con forma de embudo que se abre en la cavidad peritoneal a través del orificio abdominal (ostium). Sus prolongaciones digitiformes, las **franjas**, se extienden sobre la cara medial del ovario.
- Ampolla: la porción más ancha y más grande, comienza en el extremo medial del infundíbulo.
- Istmo: la porción de pared gruesa, entra en el cuerno uterino.
- La porción uterina: es el segmento intramural corto que atraviesa la pared del útero y se abre a través del orificio uterino en la cavidad uterina.

Vascularización: Las ramas tubáricas se originan como ramas terminales que se anastomosan de las **arterias uterinas y ováricas**. Las venas drenan en las venas ováricas y el plexo venoso uterino.

Linfáticos: drenan en los **ganglios linfáticos lumbares**.

Inervación: deriva en parte del **plexo ovárico** y en parte del **plexo uterino**.



4. OVARIOS:

Con forma de almendra, se localizan más comúnmente cerca de las paredes laterales de la pelvis suspendidos por el **mesovario** (parte del ligamento ancho). El extremo distal del ovario conecta con la pared lateral de la pelvis mediante el **ligamento suspensorio del ovario**. Este ligamento transporta los vasos, linfáticos y nervios ováricos hacia y desde el ovario, y constituye la porción lateral del mesovario. El ovario también se fija al útero mediante el **ligamento propio del ovario**, que se extiende dentro del mesovario. El ligamento conecta el extremo proximal uterino del ovario al ángulo lateral del útero, por debajo de la entrada de la trompa uterina.

Vasculatura:

Las arterias ováricas provienen de la aorta abdominal, en el reborde pelviano, las arterias ováricas cruzan sobre los vasos ilíacos externos y entran a los ligamentos suspensorios. La arteria ovárica envía ramas a través del mesovario al ovario y a través del mesosálpinx para irrigar la trompa uterina. Las ramas ováricas y tubáricas se anastomosan con las ováricas y tubáricas de la arteria uterina.

Las venas que drenan del ovario forman el **plexo pampiniforme** de venas cerca del ovario y la trompa uterina. La vena ovárica derecha asciende para entrar en la vena cava inferior y la vena ovárica izquierda drena en la vena renal izquierda.

Linfáticos:

Siguen a los vasos sanguíneos ováricos y se unen a los provenientes de las trompas uterinas y el fondo del útero a medida que ascienden hacia los **ganglios linfáticos lumbares**.

Inervación:

Los nervios descienden a lo largo de los vasos ováricos desde el plexo ovárico, que comunica con el plexo uterino. Las fibras parasimpáticas en el plexo derivan de los **nervios espláncnicos pélvicos**. Las fibras aferentes desde el ovario entran en la médula espinal a través de los nervios T10 y T11.

FISIOLOGÍA DEL APARATO REPRODUCTOR FEMENINO:

Las hormonas sexuales femeninas son los estrógenos y gestagenos.

- **Estrógenos:** el más potente es el estadiol y la estrona, el menos potente es el estriol
- **Gestagenos:** progesterona

Se producen en los ovarios y tienen una estructura química de hormona esteroides.

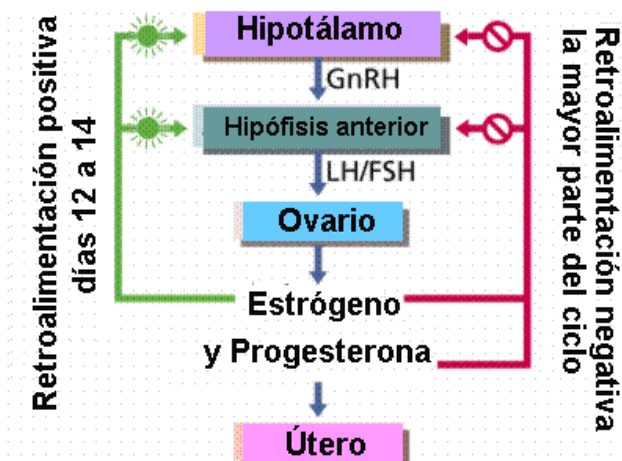
Las glándulas encargadas de mantener la circulación de las hormonas sexuales son los ovarios, el hipotálamo y la hipófisis.

El hipotálamo en la base del cerebro, rige todo el sistema hormonal, pues controla la producción de las hormonas puestas en circulación en el organismo e interviene en otros fenómenos como la regulación de la temperatura corporal, el peso, el apetito y las emociones. Además el hipotálamo restablece el equilibrio en caso de exceso o insuficiencia de secreción hormonal.

La hipófisis es una pequeña glándula endocrina ubicada bajo el hipotálamo que dinamiza la producción hormonal de los ovarios.

Los ovarios son las glándulas sexuales femeninas que rigen el ciclo menstrual.

El funcionamiento de estas tres glándulas es el siguiente: el hipotálamo envía una sustancia química (el LHRH) a la hipófisis, que transmite dos hormonas llamadas gonadotropinas (FSH y LH) a los ovarios. Éstos producen las hormonas estrógenos y progesterona, que posibilitan la existencia de ciclos regulares, menstruaciones normales, ausencia de dolores, un adecuado moco ovulatorio y un buen desarrollo de las mucosas.



- Las **hormonas femeninas** producen
- Un crecimiento rápido que también se detiene.
 - No tienen efecto anabólico
 - Produciendo en la mujer la distribución de las grasas
 - El aumento de la mamas
 - No modifican la voz

➤ Estimulan la lívido

Los estrógenos retienen sal y agua, aumentan el peso corporal y reducen los niveles de colesterol plasmático. Influyen en el desarrollo de los caracteres sexuales y en la maduración de los órganos sexuales femeninos. El **estradiol** es el estrógeno más importante, encargado del desarrollo de los llamados órganos diana del sistema reproductor: mamas, vagina y útero. También del ensanchamiento de la pelvis, crecimiento y distribución del vello corporal y la iniciación del ciclo menstrual.

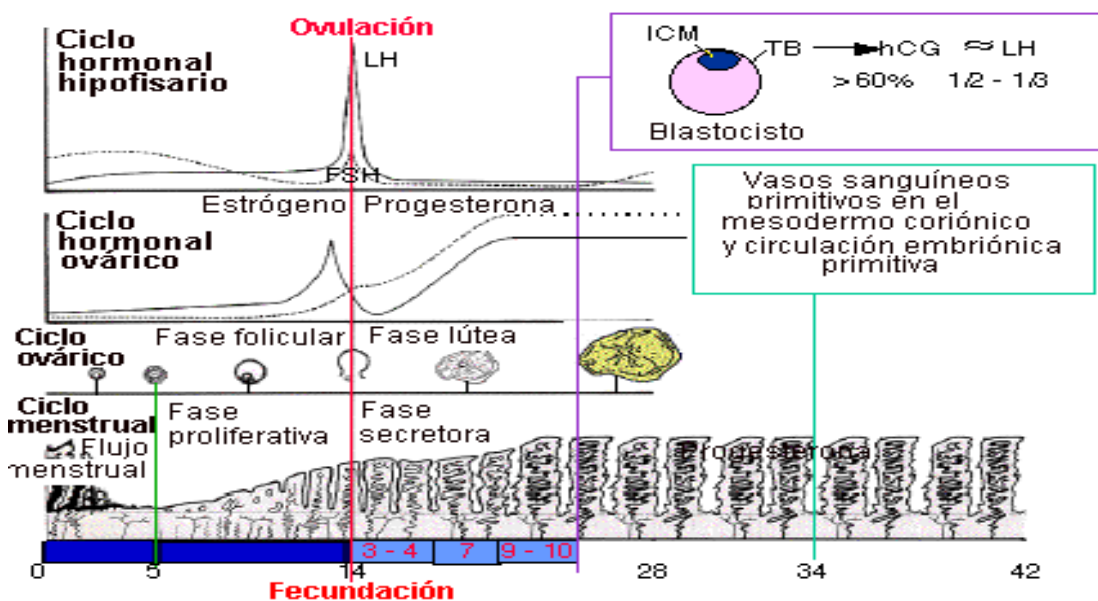
Por su parte, la **progesterona** influye en el desarrollo de las glándulas mamarias y prepara el útero para la implantación del óvulo. Aumenta sus niveles a partir del día 14 del ciclo menstrual e induce en el útero cambios imprescindibles para la implantación del óvulo que ha sido fecundado. También interviene durante el embarazo en la preparación de las mamas para la lactancia

A. CICLO OVÁRICO

En ambos ovarios antes del nacimiento, se posee 1 millón de óvulos maduros (**ovocitos**), a los 13 años existen 400.000, de los cuales unos 400 llegarán a madurar para convertirse en óvulos.

La maduración de los ovocitos se produce gracias a que la FSH desarrolla a varios folículos, de los cuales sólo se seleccionará uno, el resto involucionarán y se transformarán en un folículo atrésico.

El ciclo menstrual varía entre 15 y 32 días. El primer día del ciclo es el primer día de flujo menstrual (día 0) conocido como menstruación. Durante la menstruación el endometrio uterino es destruido y eliminado como flujo menstrual. Las hormonas FSH y LH se segrean en el día 0, comenzando tanto el ciclo ovárico como el menstrual.



La FSH y la LH estimulan la maduración de un solo folículo en uno de los ovarios y la secreción de estrógenos. La elevación del nivel de estrógeno en sangre produce la secreción de LH, que estimula la maduración del folículo y la ovulación (día 14, o mitad del ciclo). La LH estimula al folículo remanente a formar el cuerpo lúteo, que produce tanto estrógeno como progesterona.

El estrógeno y la progesterona estimulan el desarrollo del endometrio y la preparación del endometrio uterino para la implantación del cigoto. Si no hubo embarazo, la caída de los niveles de FSH y LH hacen que se desintegre el cuerpo lúteo. La caída de los niveles hormonales también causan la eliminación del endometrio necrotizado por una serie de contracciones musculares del útero

B. CICLO UTERINO

Fases del útero durante los 28 días de ovulación:

- **Fase de proliferación:** prolifera la capa funcional de la mucosa uterina, guiada por los estrógenos hasta aprox. la mitad del ciclo.
- **Fase secretora:** es guiada por la progesterona, se segrega moco, glucógeno para la anidación y la nutrición. Si no hay fecundación hacia el día 27, aparece la menstruación
- **Fase isquémica:** debido a la caída de hormonas del cuerpo del útero, las arterias espirales se cierran y no existe nutrición
- **Fase de eliminación funcional o menstruación:** principalmente es de sangre arterial y es el comienzo de un nuevo ciclo.

La menopausia se produce entre los 45 y 50 años, puede ser precoz o retardada. En esta aparece una desaparición de las células primitivas, se agotan los ovocitos y aunque todavía funcione el eje hipotalámico-hipofisario y llegan hormonas, no habrá producción hormonal, ni ciclos, ni menstruación

La menopausia es una etapa en la vida de la mujer que se produce a raíz del cese de la función ovárica, con la desaparición del capital folicular o por la ausencia quirúrgica de los ovarios. La menopausia consiste en la falta de secreción de estrógenos y en la ausencia de ovulación regular por parte del ovario.

A consecuencia de la disminución en la producción de estrógenos, los efectos de éste también se reducen a nivel de los tejidos diana. Así, el epitelio vaginal se adelgaza, el moco cervical disminuye, las secreciones vaginales se reducen, el endometrio y las mamas se atrofian, se altera la función hipotalámica de la termorregulación, aumenta la secreción hipofisaria de gonadotrofina, y se aceleran los cambios osteoporóticos en los huesos.

ANATOMÍA DE LA MAMA

Varones y mujeres tienen glándulas mamarias aunque normalmente sólo están bien desarrolladas en las mujeres.

Las glándulas mamarias se localizan en el tejido subcutáneo de la pared torácica anterior. En la máxima prominencia de la mama se encuentra el **pezón**, rodeado por un área pigmentada circular, la aréola. La glándula mamaria contiene hasta 20 masas de tejido glandular, cada uno de los cuales es drenado por un **conducto galactóforo** que se abre en el pezón, cada conducto tiene una porción dilatada, el seno galactóforo.

La base de la glándula mamaria femenina más o menos circular se extiende:

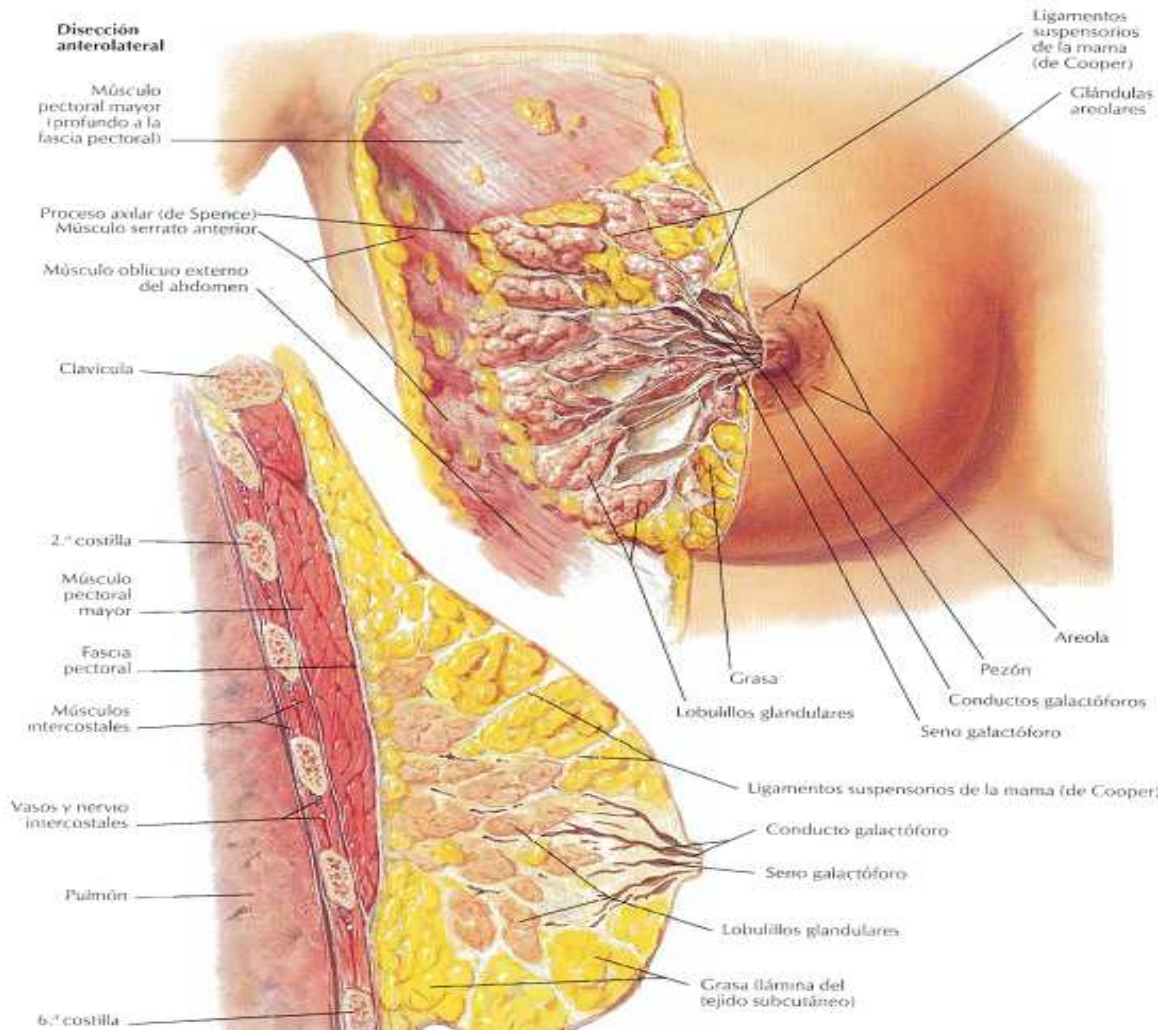
- Transversalmente desde el borde lateral del esternón hasta la línea medioaxilar.
- Verticalmente desde las costillas segunda a sexta.

Una pequeña porción de la glándula puede extenderse a lo largo del borde inferolateral del pectoral mayor hacia la axila para formar una **cola axilar**.

Dos tercios de la glándula descansan sobre la fascia pectoral profunda que cubre el músculo pectoral mayor, el otro tercio descansa sobre la fascia del músculo serrato anterior. Entre la glándula mamaria y la fascia pectoral profunda se encuentra el **espacio retromamario** que contiene algo de grasa y le permite a las mamas cierto grado de movimiento sobre la fascia pectoral profunda.

La glándula mamaria está firmemente fijada a la dermis de la piel subyacente gracias a los **ligamentos suspensorios**, estos ayudan a sostener los lobulillos de la mama.

Durante la pubertad, las glándulas mamarias normalmente crecen debido al desarrollo glandular y normalmente crecen debido al desarrollo glandular y al aumento del depósito de grasa. El tamaño y las formas de las mamas son el resultado de factores genéticos, raciales y nutricionales.



Vasculatura:

La irrigación arterial de la glándula mamaria proviene de:

- -Ramas mamarias mediales de ramas perforantes y ramas intercostales anteriores de la **arteria torácica interna**, que se origina en la arteria subclavia.
- -**Arterias torácicas laterales y toracoacromiales**, ramas de la arteria axilar.
- -Arterias intercostales posteriores, ramas de la aorta torácica en los espacios intercostales.

El drenaje venoso es fundamentalmente hacia la **vena axilar**, pero hay cierto drenaje hacia la **torácica interna**.

Linfáticos: es importante a causa de su papel en las metástasis.

Proceden de los espacios interlobulares y de las paredes de los conductos galactóforos. Se van reuniendo hasta formar dos plexos: Superficial o subareolar y profundo o aponeurótico.

a) El plexo superficial drena al grupo **axilar inferior** o pectoral anterior. De él se dirige a los ganglios axilares centrales y medios y, por último, alcanza los ganglios subclavios.

b) El plexo profundo drena por dos vías:

* Vía de Groszman: A través de los ganglios interpectorales (Rotter) a los **ganglios subclavios**.

* Vía **mamaria interna**: Desde los ganglios mamarios internos alcanzan los ganglios **mediastínicos**.

c) Otras vías :

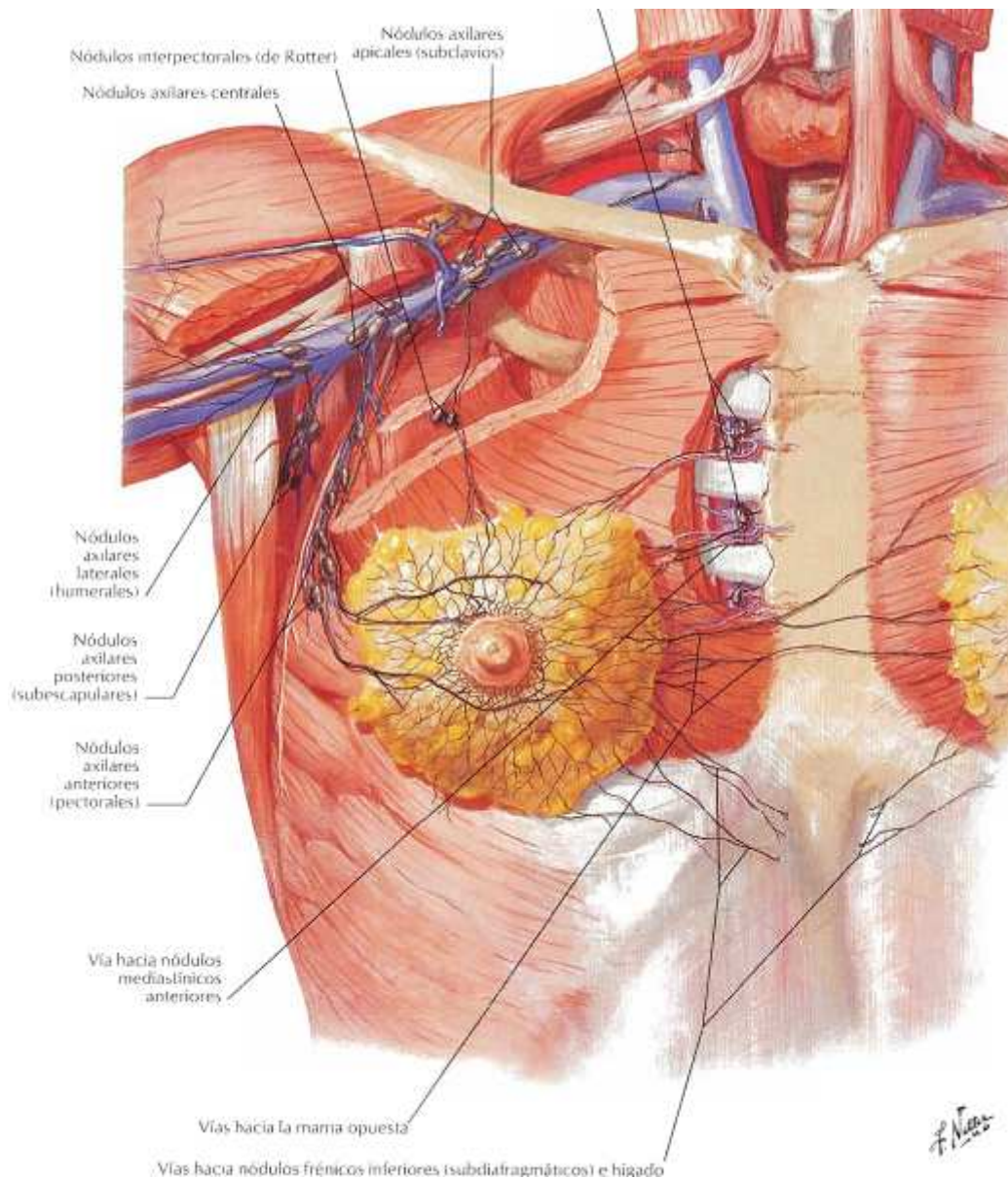
* Vía de Gerota: Se dirige a los **ganglios abdominales** y de allí a los hepáticos y subdiafragmáticos.

* Vía transmamaria: Desde los linfáticos superficiales se pueden producir anastomosis y drenaje hacia la mama y axila **contralaterales**.

* A través de los ganglios retroesternales pueden alcanzarse los ganglios **mediastínicos** anteriores.

Inervación

Deriva de las ramas cutáneas anteriores y laterales del cuarto al sexto nervio intercostal.



FISIOLOGÍA DE LA MAMA:

En la especie humana las mamas tienen dos funciones:

1) Órgano sexual secundario, que por su localización posee un importante papel en la **sexualidad y erotismo**.

2) Órgano específico de los mamíferos destinado a la **alimentación de las crías**. Esta lactancia requiere una serie de fenómenos neuroendocrinos:

a) Mamogénesis: Desarrollo mamario, por acción de los estrógenos a todos los niveles y de la progesterona, actuando sinérgicamente con los anteriores a nivel de los acinos. Con menor importancia también influyen los corticoides, hGH, insulina, HPL y hormonas tiroideas (complejo lactotrope). Entre los procesos evolutivos de la mama, cabe distinguir:

➤ **Fenómenos de desarrollo lobular:** Se producen sobre todo entre los 15 y 25 años, si bien hasta los 35 años pueden apreciarse brotes acinares en los ductos. Dentro del lóbulo existen dos tipos de tejido conjuntivo:

- Conjuntivo fibroso interlobular de relleno.
- Conjuntivo laxo perialveolar: De aspecto más pálido, altamente especializado.

Marshall y Tanner describieron los 5 estadios de desarrollo mamario que se completan entre 1.5 y 6 años durante la pubertad. Este desarrollo depende de la **secreción ovárica**, particularmente del **estradiol**:

-La hipofisectomía inhibe el desarrollo mamario, pero no impide el desarrollo inducido exógenamente por el estradiol.

-La supresión de la PRL no impide el desarrollo mamario completo por el estradiol.

-La hGH se ha demostrado incapaz de conseguir por sí sola el desarrollo mamario completo.

Por su parte los **andrógenos** contribuyen a la pilosidad axilar (adrenarquia), pero no parecen afectar el desarrollo mamario

➤ **Cambios cíclicos:**

La mama es un órgano diana de las fluctuaciones cíclicas de gonadotropinas, esteroides sexuales y PRL. Ello provoca cambios, unos evidentes clínicamente y otros sólo en laboratorio:

-Distensión, nodularidad y dolor mamario premenstruales, reflejo de la congestión linfático-vascular, que incrementa en un 20% el volumen de la porción no glandular de la mama.

-El incremento de progesterona en fase premenstrual asocia un incremento del índice mitótico del epitelio glandular. Las glándulas se muestran más activas con secreción en la luz alveolar.

-En cada ciclo ovulatorio se produce neoformación ductular.

-También se produce un pico de apoptosis (muerte celular) en fase lútea producto de la interacción de factores de crecimiento esteroides y no-esteroides.

- Fenómenos involutivos: a partir de los 35 años, si bien pueden ya observarse con anterioridad. Afectan a los lóbulos en relación con su estroma especializado, que va siendo sustituido por el estroma fibrótico, lo que conduce al estrangulamiento de los ductos y atrofia del epitelio.
- Cambios gestacionales : Son :
 - Aumento del peso mamario.
 - Desarrollo ductal y lobular.
 - Hipervascularización.
 - Hiperpigmentación.
 - Hipertrofia mioepitelial.
 - Aparición de calostro (12-20 semanas).

Hacia la mitad del embarazo aumentan en número y tamaño las unidades lóbulo-acinares. Más adelante aparece la secreción de calostro.

La influencia de las distintas hormonas sobre la mama grávida se manifiesta diferentemente :

-**La PRL**, que aumenta 10-20 veces en el embarazo por efecto de los estrógenos, al igual que el *HPL* no poseen un papel bien establecido en la mamogénesis, Pero mujeres que toman bromocriptina o hipofisectomizadas con mínimos valores de PRL tienen desarrollo mamario gestacional normal.

-**El estradiol** favorece la ramificación del sistema ductal y es necesario para el desarrollo mamario. Incrementa la PRL y sus receptores.

-**La progesterona con estradiol** promueve la diferenciación acinar de los ductos terminales. También antagoniza a la PRL en la síntesis láctea y en su unión al receptor.

-*Otras hormonas y factores autocrinos*: insulina, glucocorticoides u hormonas tiroideas no han demostrado en la especie humana ser esenciales, ni su defecto un detrimento en el desarrollo mamario del embarazo.

b) Lactogénesis : Producción de leche, de la que es responsable la PRL. La PRL está incrementada tras el parto, y su acción desbloqueada por el descenso de la progesterona, así la secreción láctea inmediata no es dependiente de la succión, que sí será necesaria para el mantenimiento de la lactancia, junto a la integridad funcional del eje córtex-hipotálamo-hipófisis-mama. Estos aumentos de la PRL condicionan la infertilidad puerperal a través de la alteración en frecuencia y amplitud de los pulsos de Gn-RH, con reducción de gonadotrofinas y estrógenos. En mujeres que no lactan la primera ovulación tiene lugar unas 11 semanas postparto.

c) Lactopoyesis: Mantenimiento continuo de la producción de leche durante la lactancia, de la que también la PRL es responsable, estimulada por la succión del pezón.

d) Eyección láctea: Debida a la contracción de las células mioepiteliales por la oxitocina, liberada por la succión del pezón.

e) Preparación de pezón y areola: Requieren su prominencia y lubricación, que favorezca la succión.