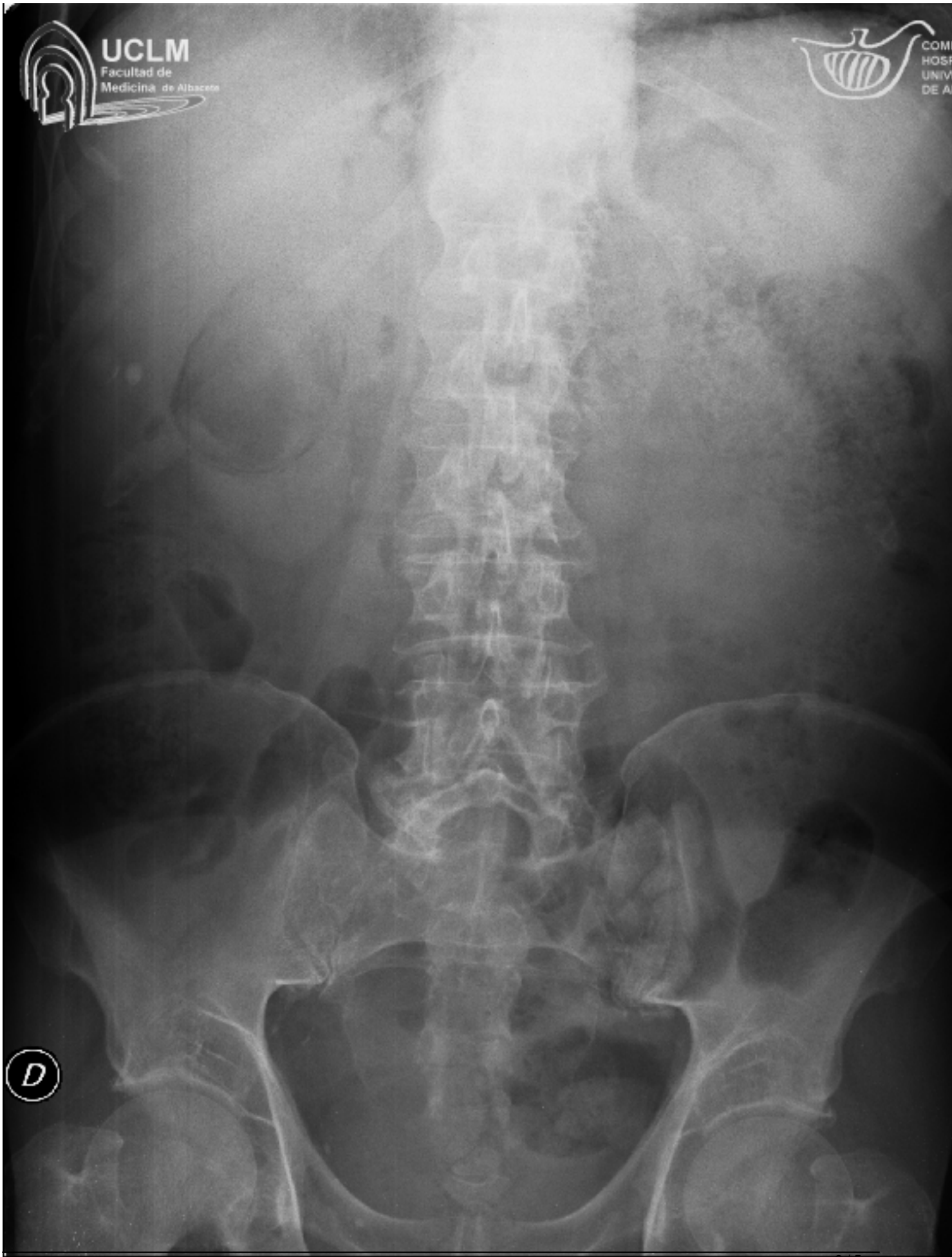
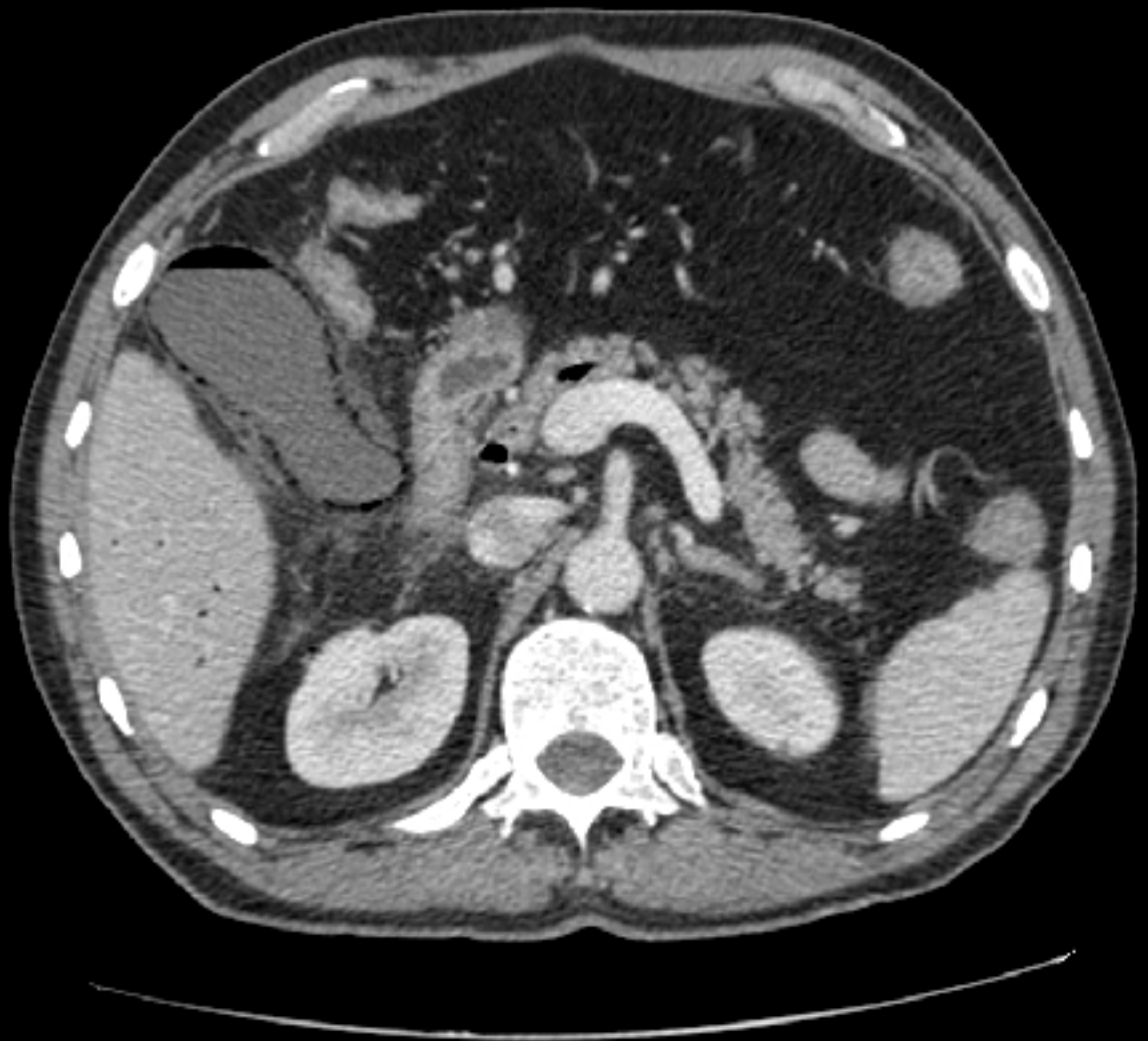
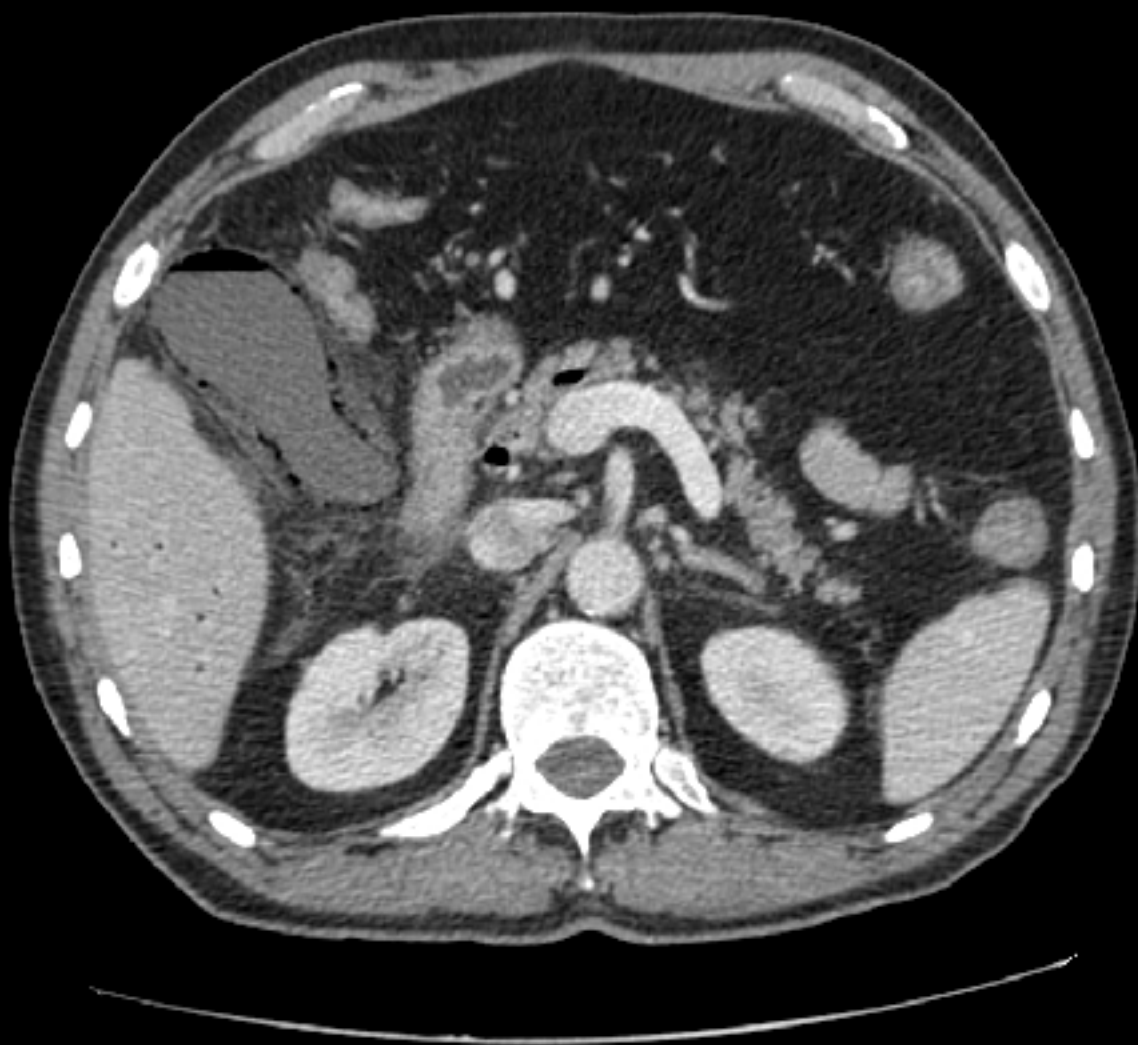


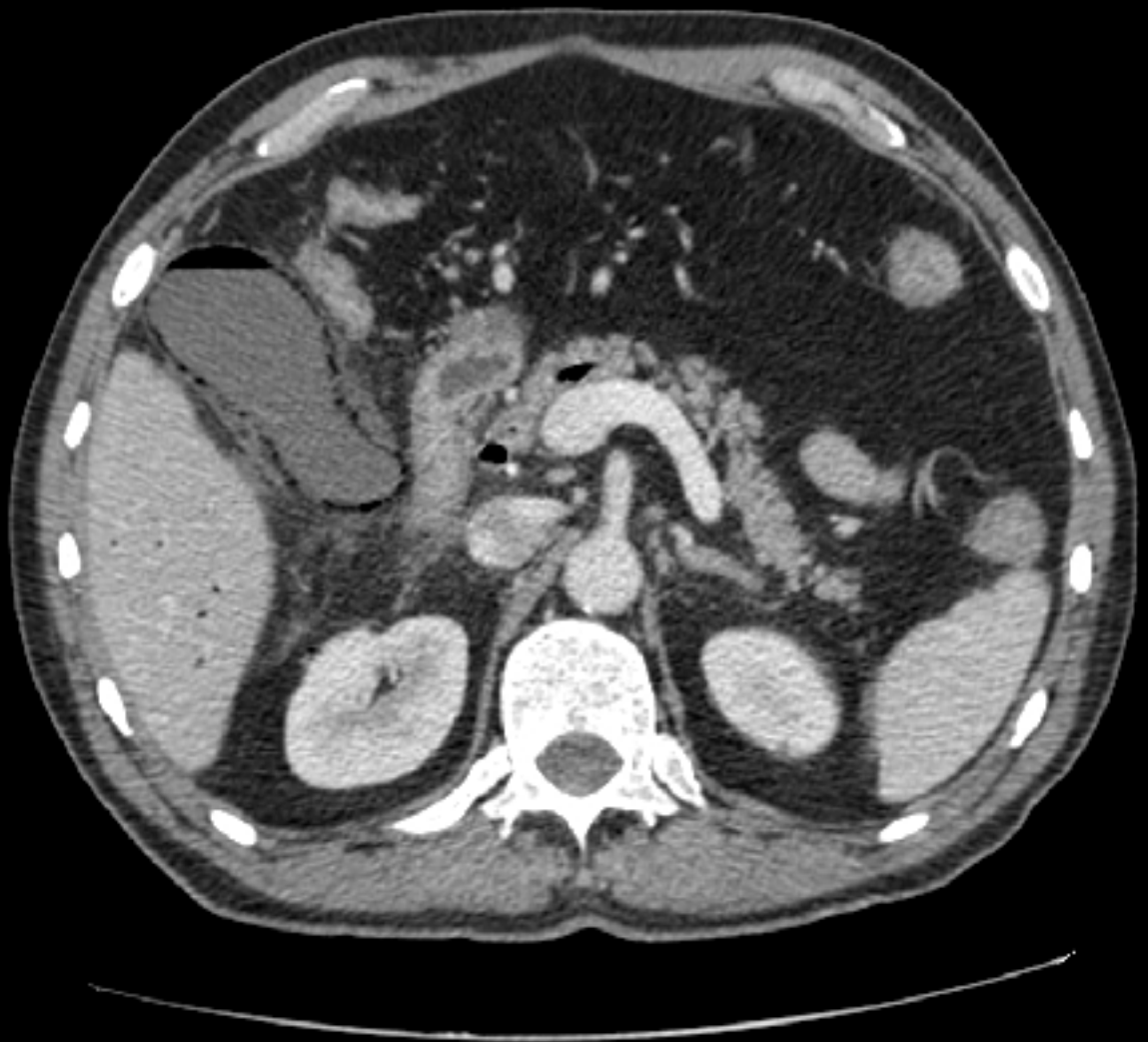
## **JUSTIFICACIÓN CLÍNICA DE LA EXPLORACIÓN**

Paciente con antecedentes de Diabetes Mellitus que presenta dolor en flanco derecho y fiebre.









El diagnóstico se confirmó por el estudio de laboratorio y por el estudio de imagen con ambas técnicas.