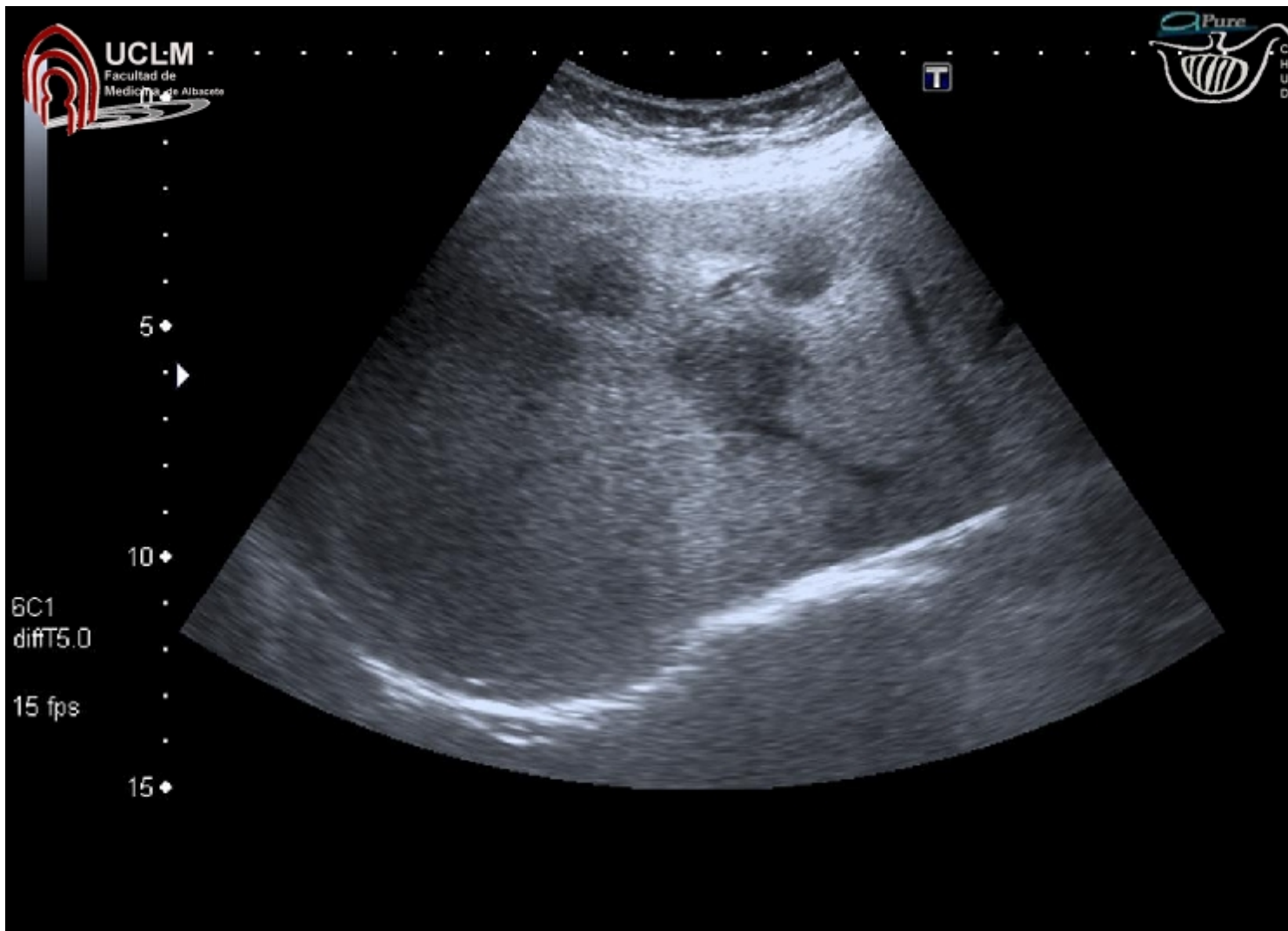
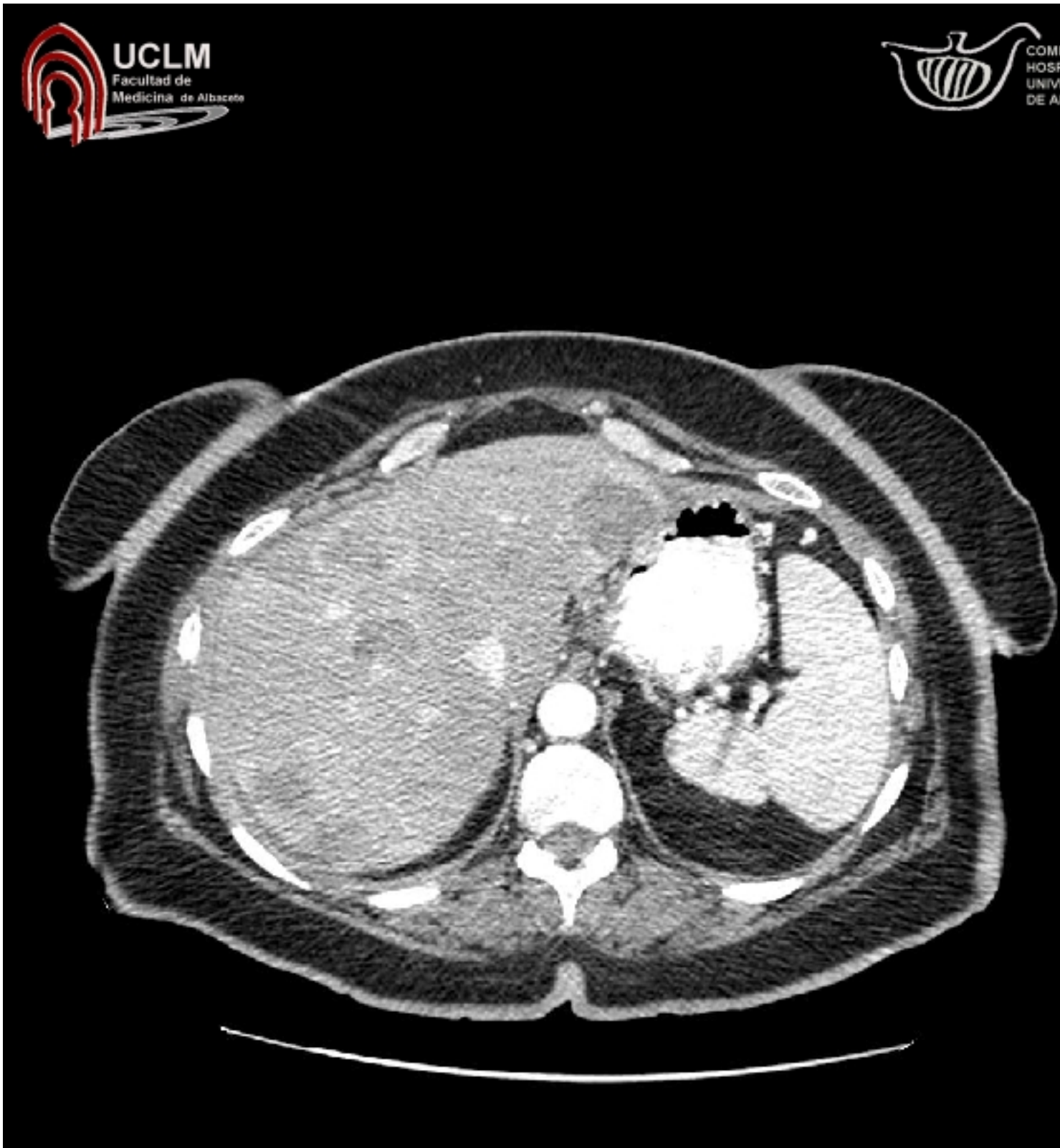
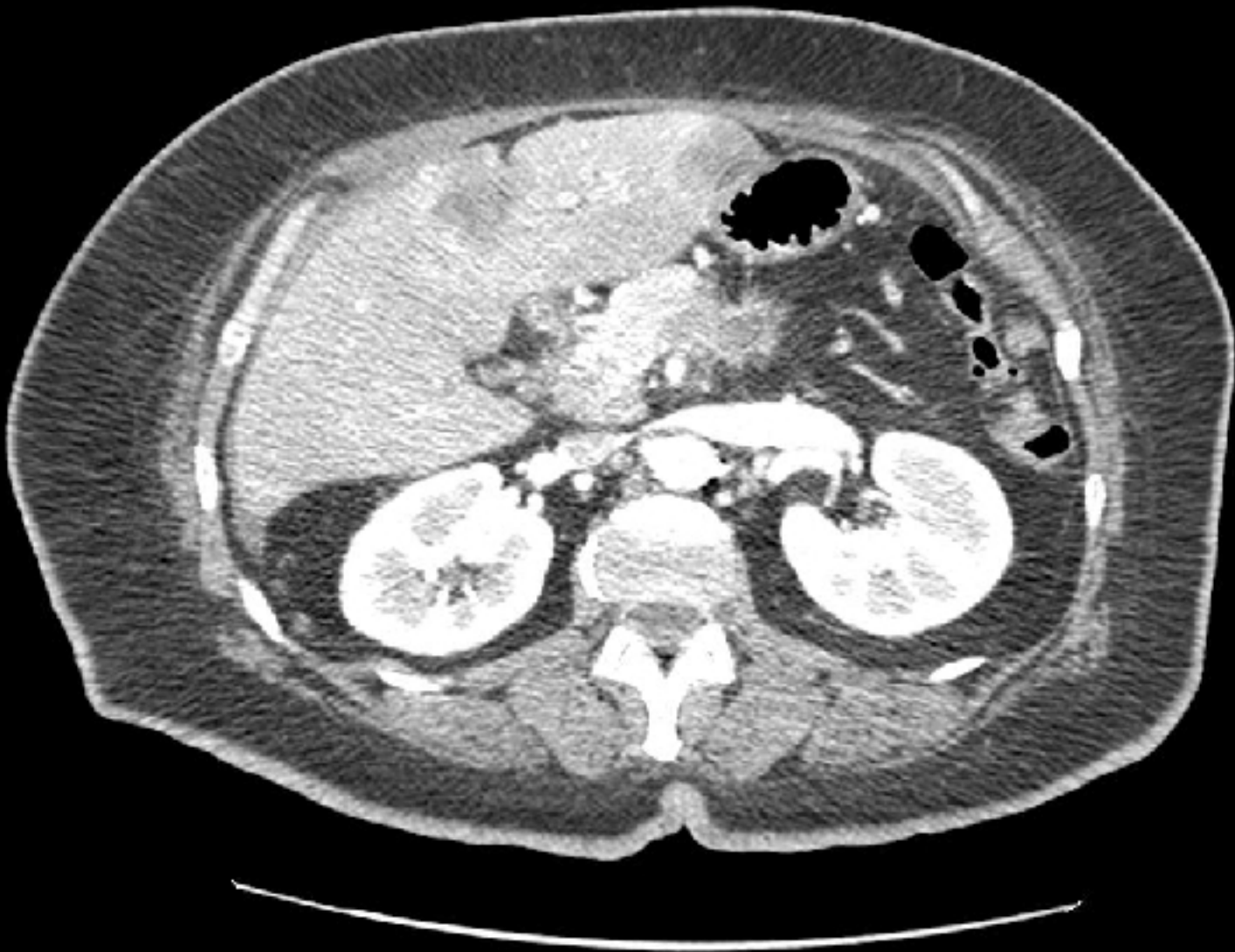


JUSTIFICACIÓN CLÍNICA DE LA EXPLORACIÓN

Mujer de 56 años que presenta dolor en epigastrio que se irradia a espalda, con anorexia y pérdida de peso.







El diagnóstico de un tumor retroperitoneal se basa en la sintomatología y el estudio de imagen.