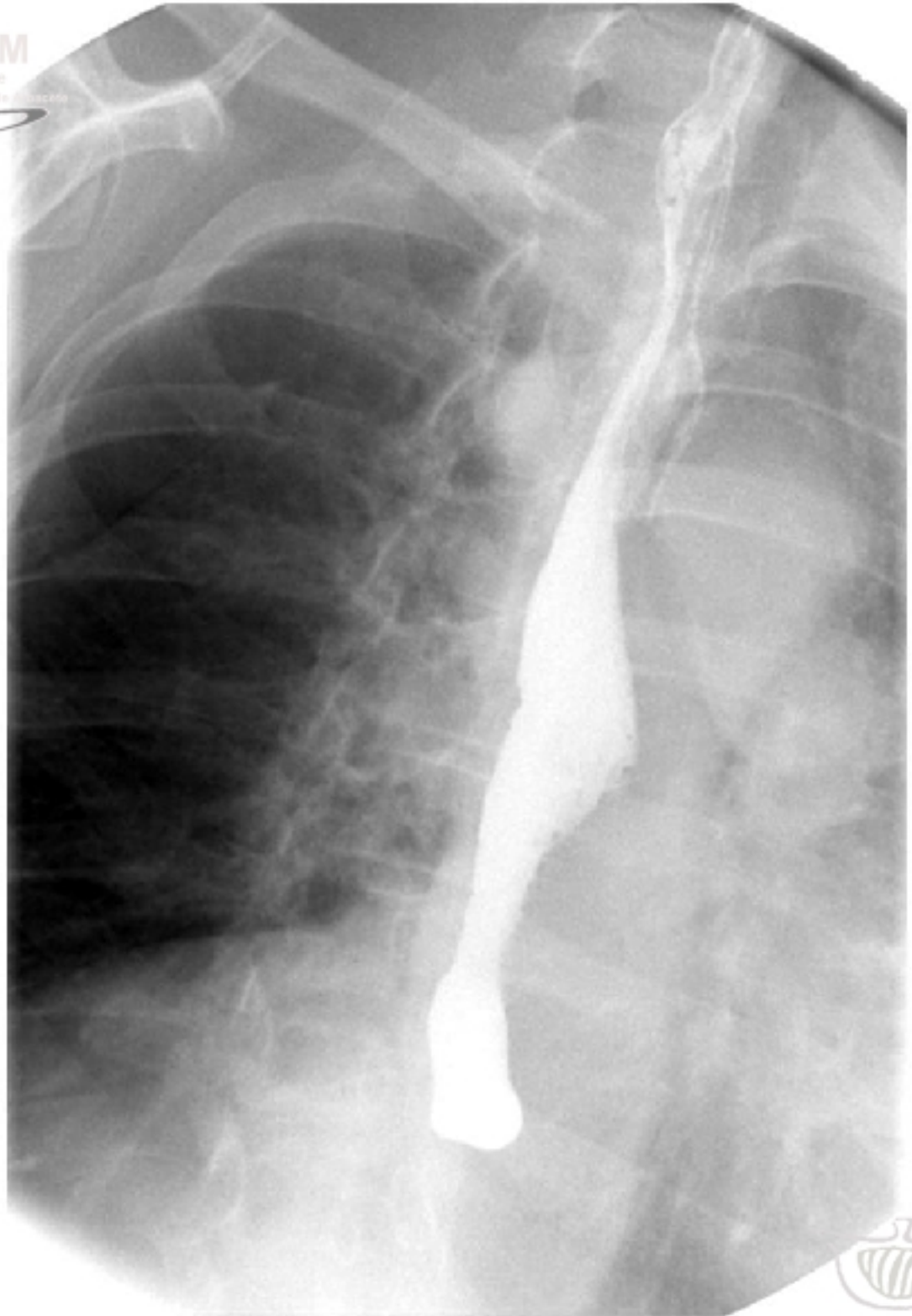
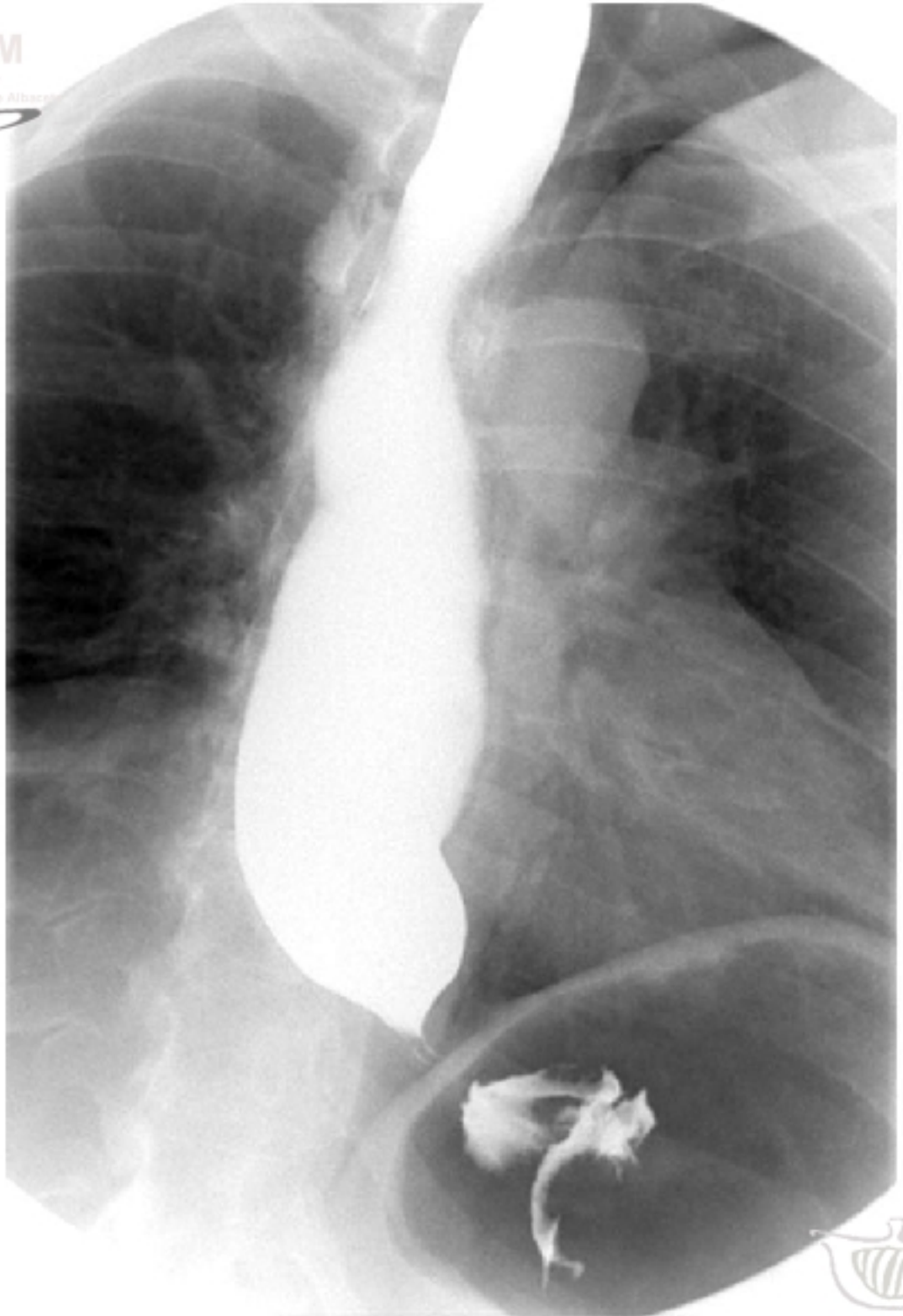
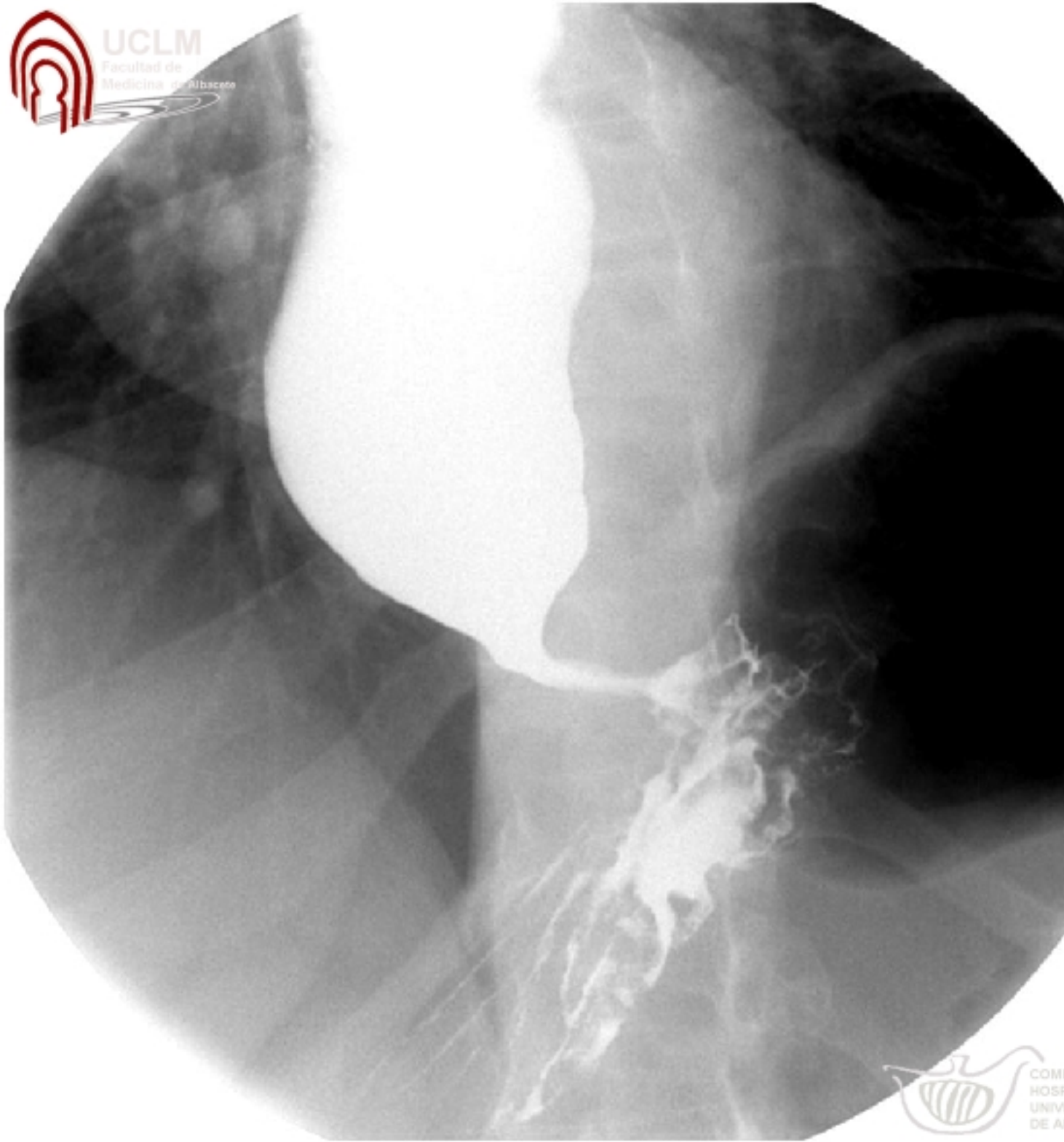


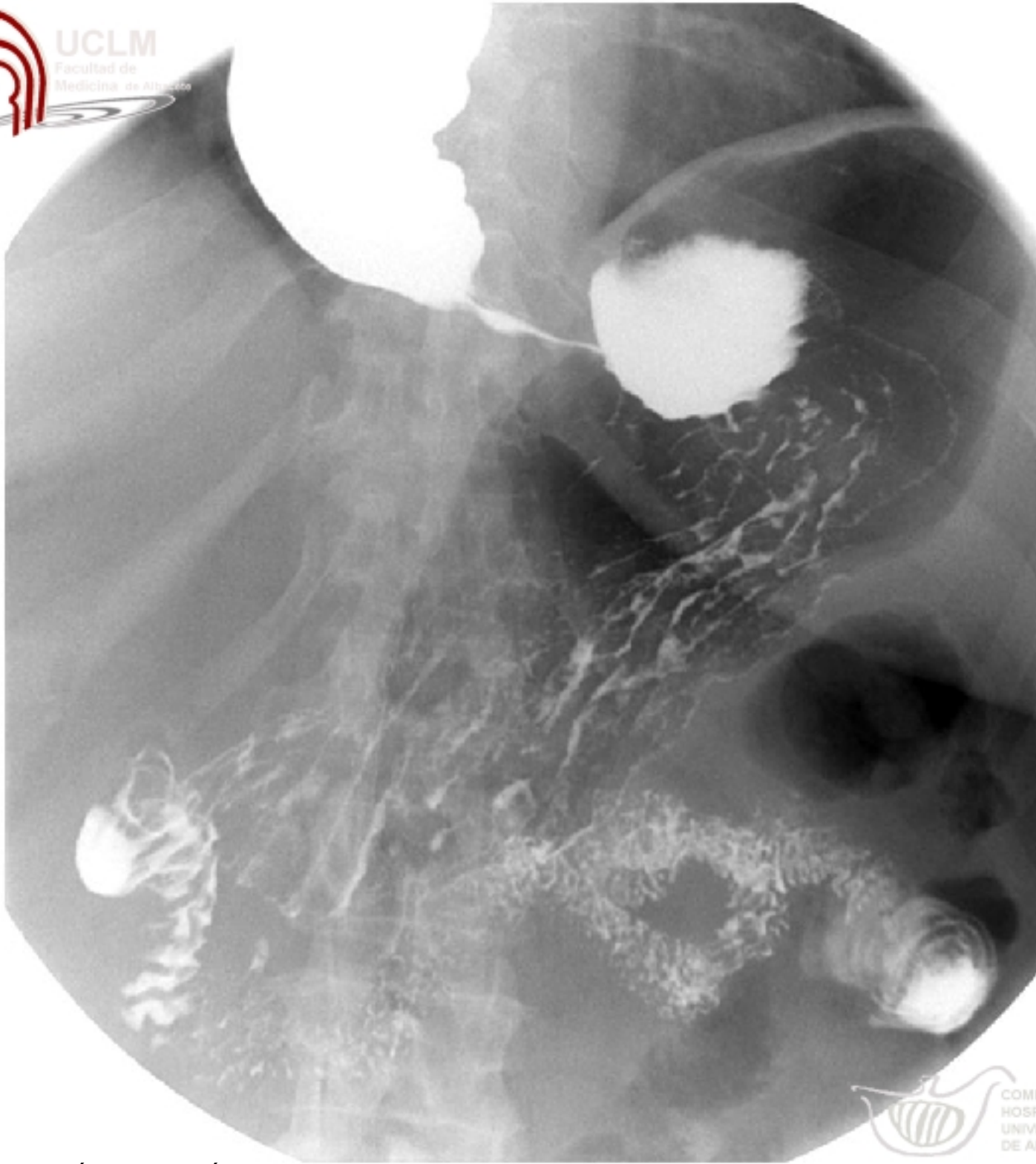## **JUSTIFICACIÓN CLÍNICA DE LA EXPLORACIÓN**

Paciente de 73 años que presenta disfagia de larga evolución, dolor torácico y regurgitación de alimentos no digeridos.









**REGISTRADO EN EL SISTEMA DE CREDITOS MÉDICOS** asimetría y estenosis del esfínter