

Paciente de 65 años que acude a Urgencias de Oftalmología por presentar disminución de visión por ojo derecho desde hace 48 horas. No refiere dolor, secreción, ni enrojecimiento ocular.

Antecedentes personales: HTA, hipercolesterolemia.

**EXPLORACIÓN OFTALMOLÓGICA:**

- La agudeza visual de OD se ha visto reducida en un 60%.
- Fondo de ojo OD: Abundantes hemorragias en area temporal superior del polo posterior. Exudados algodonosos. Tortuosidad vascular de las ramas temporales superiores.

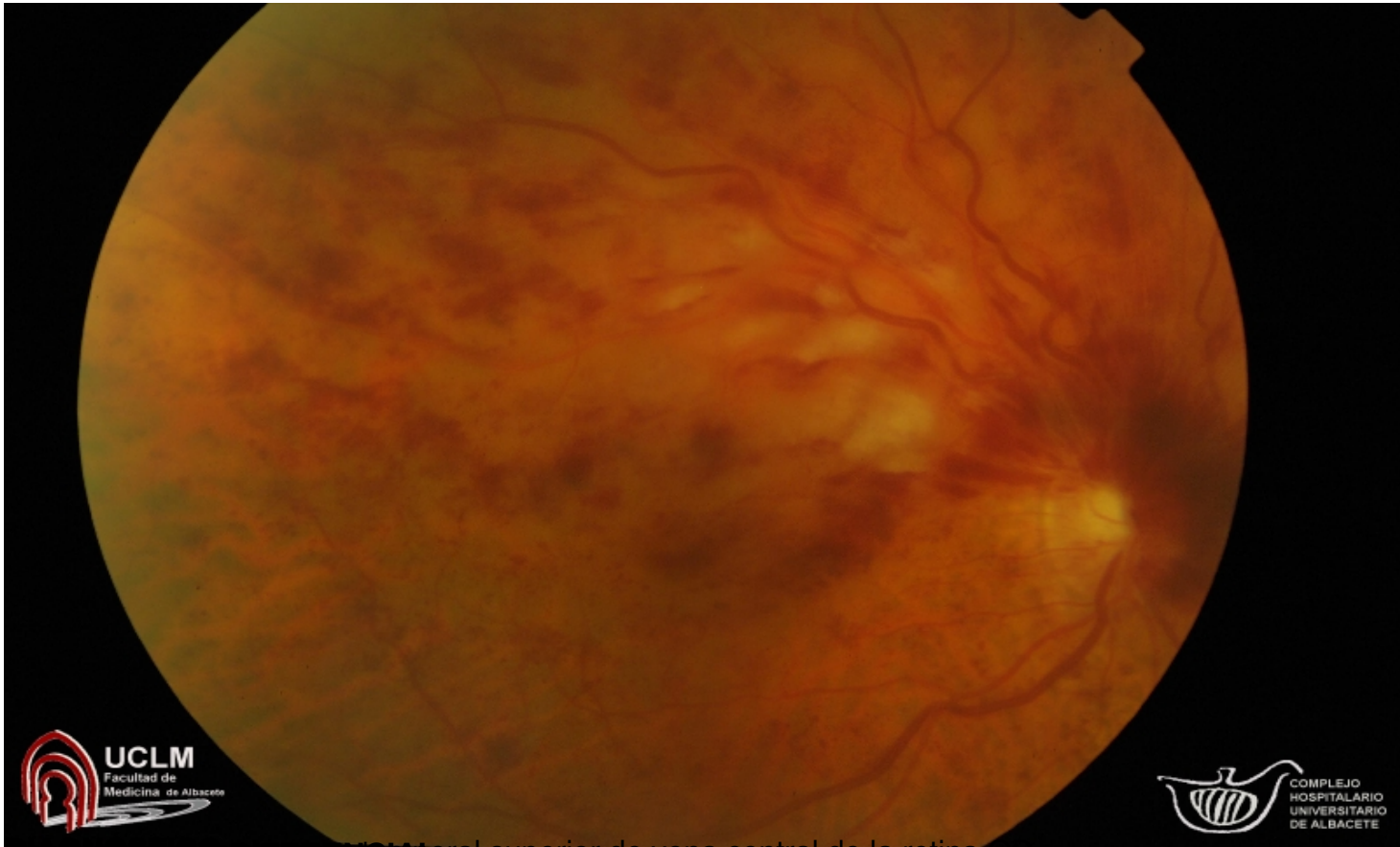


Figura 1. Fundus photograph showing a superior branch retinal vein thrombosis (BRVO). The image displays the optic disc, macula, and retinal vasculature. There is a noticeable area of retinal hemorrhage and exudate in the superior temporal quadrant, consistent with a BRVO. The optic disc appears normal in size and color. The macula is visible and appears relatively normal. The retinal vessels are clearly visible, with some tortuosity and narrowing in the superior temporal quadrant. The overall fundus has a reddish-orange hue.