

There are no translations available.

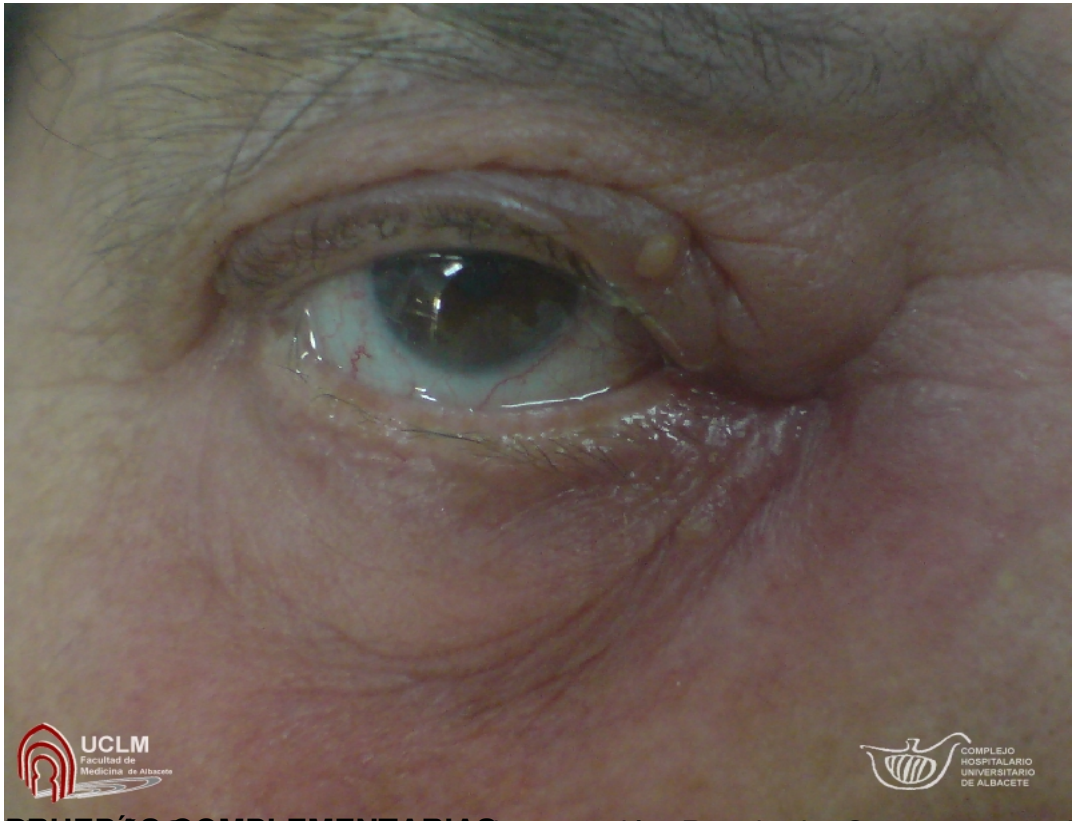
Paciente femenina de 71 años que acude a Urgencias de Oftalmología por presentar enrojecimiento y sensación dolorosa periocular, más acusado en zona cantal interna de párpado inferior del ojo derecho, de 2 días de evolución. Refiere lagrimeo desde hace meses. No alteración de la visión.

Antecedentes Personales:

- Sinusitis anteriores. Cirugía de senos paranasales hace 1 año.
- Resto sin interés.

A la exploración se observa inflamación periocular con elevación mínima en la zona interna del párpado inferior por debajo del tendón cantal interno del ojo derecho; dolorosa a la palpación superficial. Se aplica leve presión con torunda en la zona elevada y sale secreción amarillenta a través del punto lagrimal inferior. Resto de la exploración sin hallazgos.

IMAGEN



PRUEBAS COMPLEMENTARIAS: secreción. Resultado: Cocos grampositivos en "racimos de Autor: Juan Carlos Rojas (residente de 1º año: Otorrinolaringología CHUA)