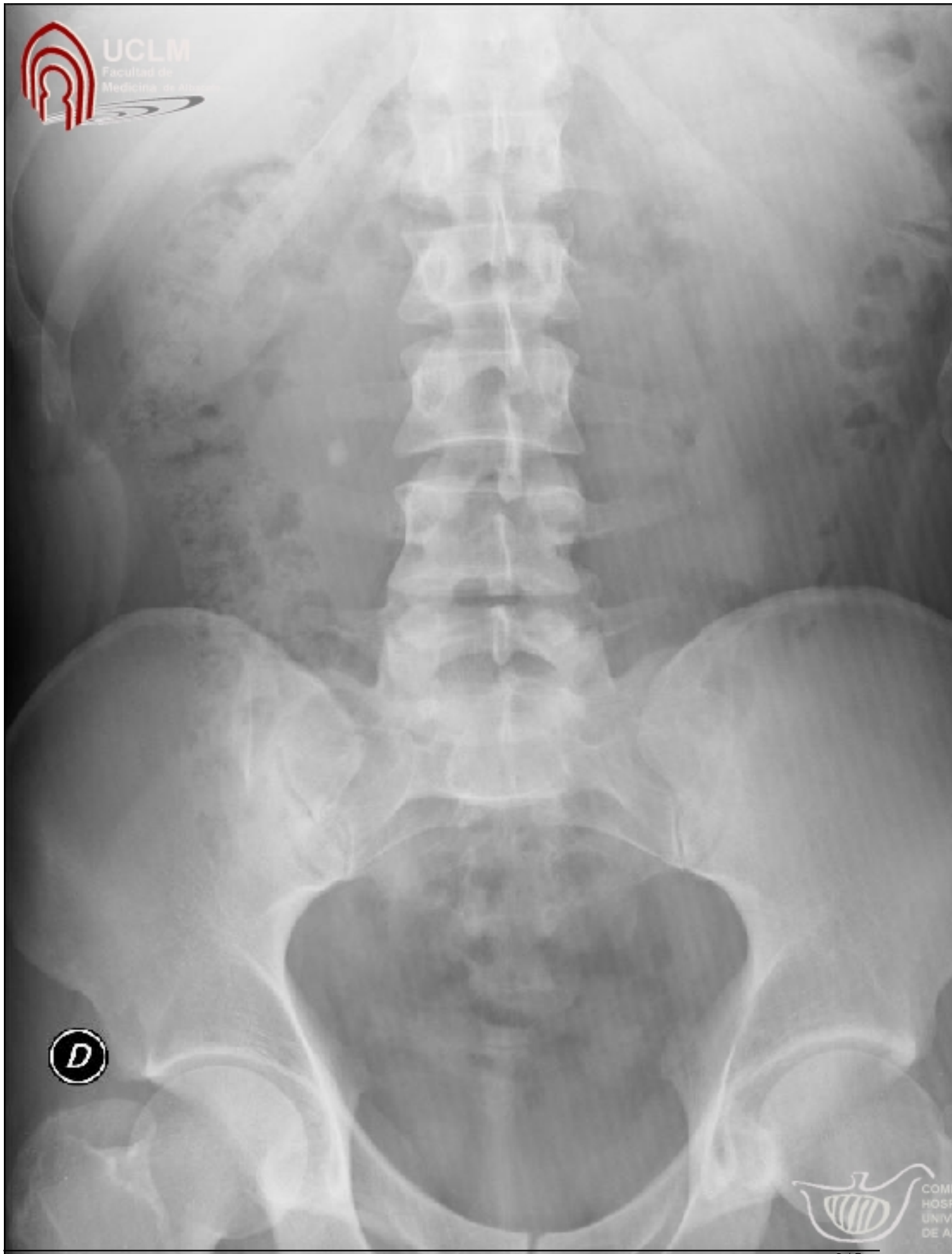


## **JUSTIFICACIÓN CLÍNICA DE LA EXPLORACIÓN**

Varón de 41 años que presenta dolor agudo, intenso en fosa lumbar derecha, que se irradia al abdomen inferior y a los genitales.



## **Varón de 41 años con dolor en fosa lumbar**

Lunes, 02 de Enero de 2012 17:57 - Actualizado Lunes, 27 de Abril de 2015 07:38

---



