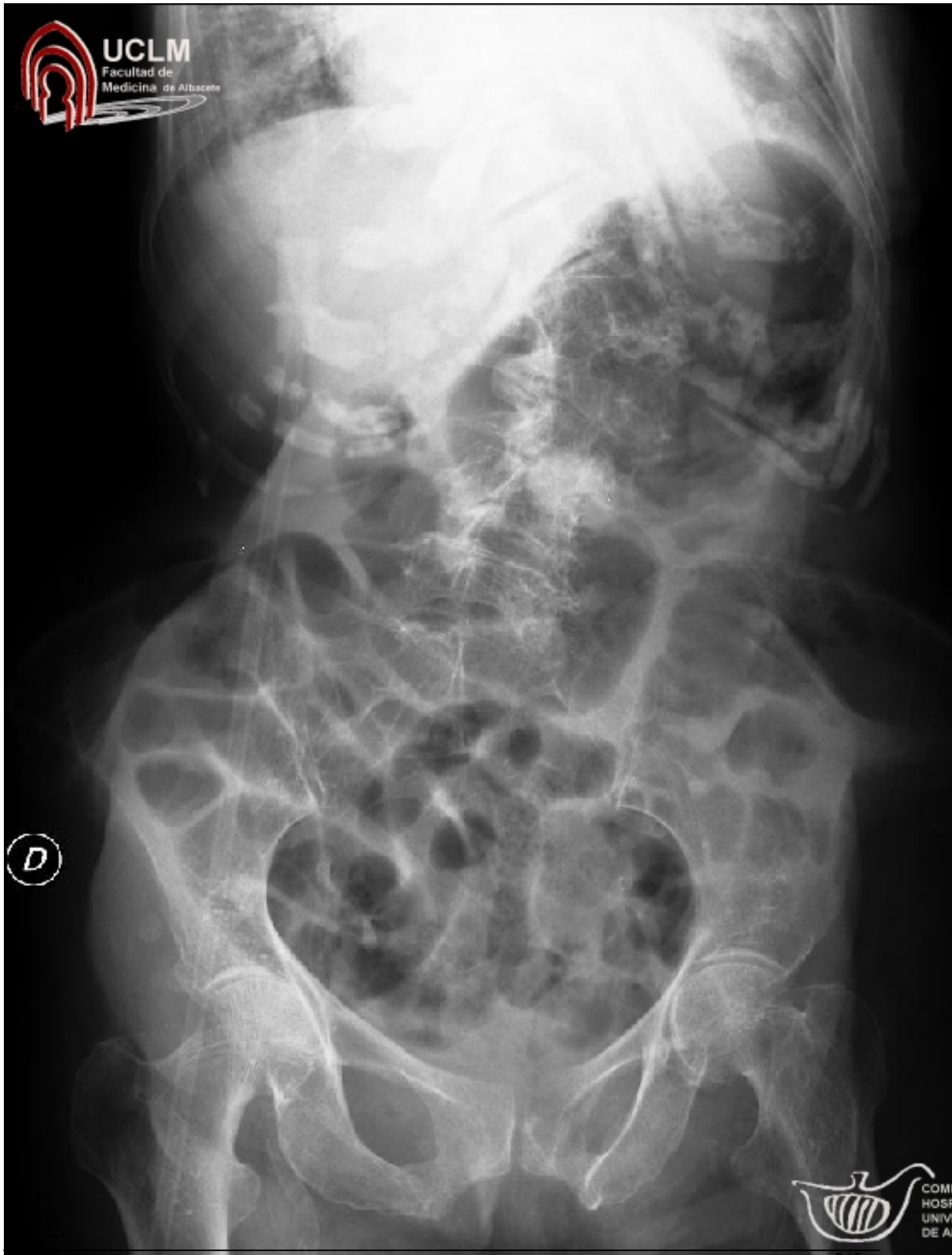
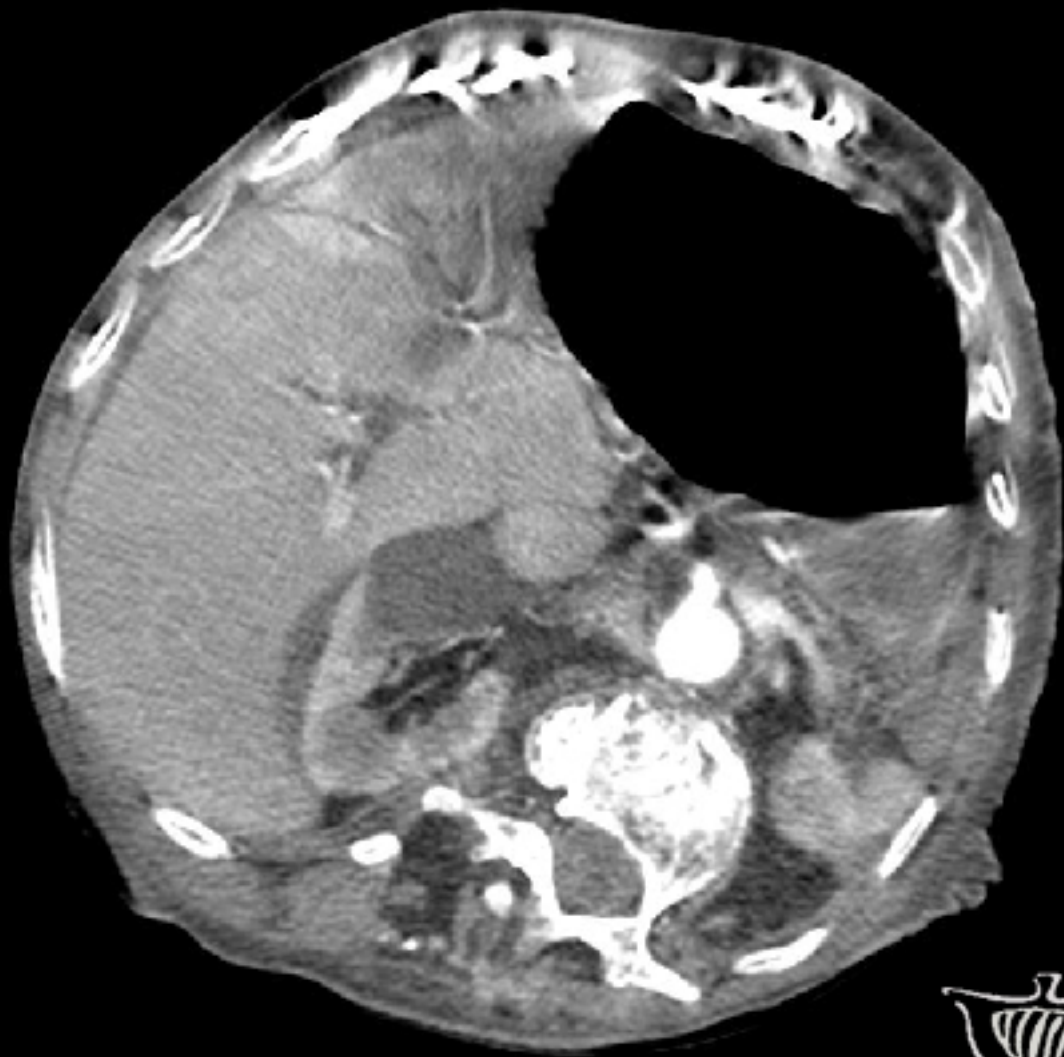
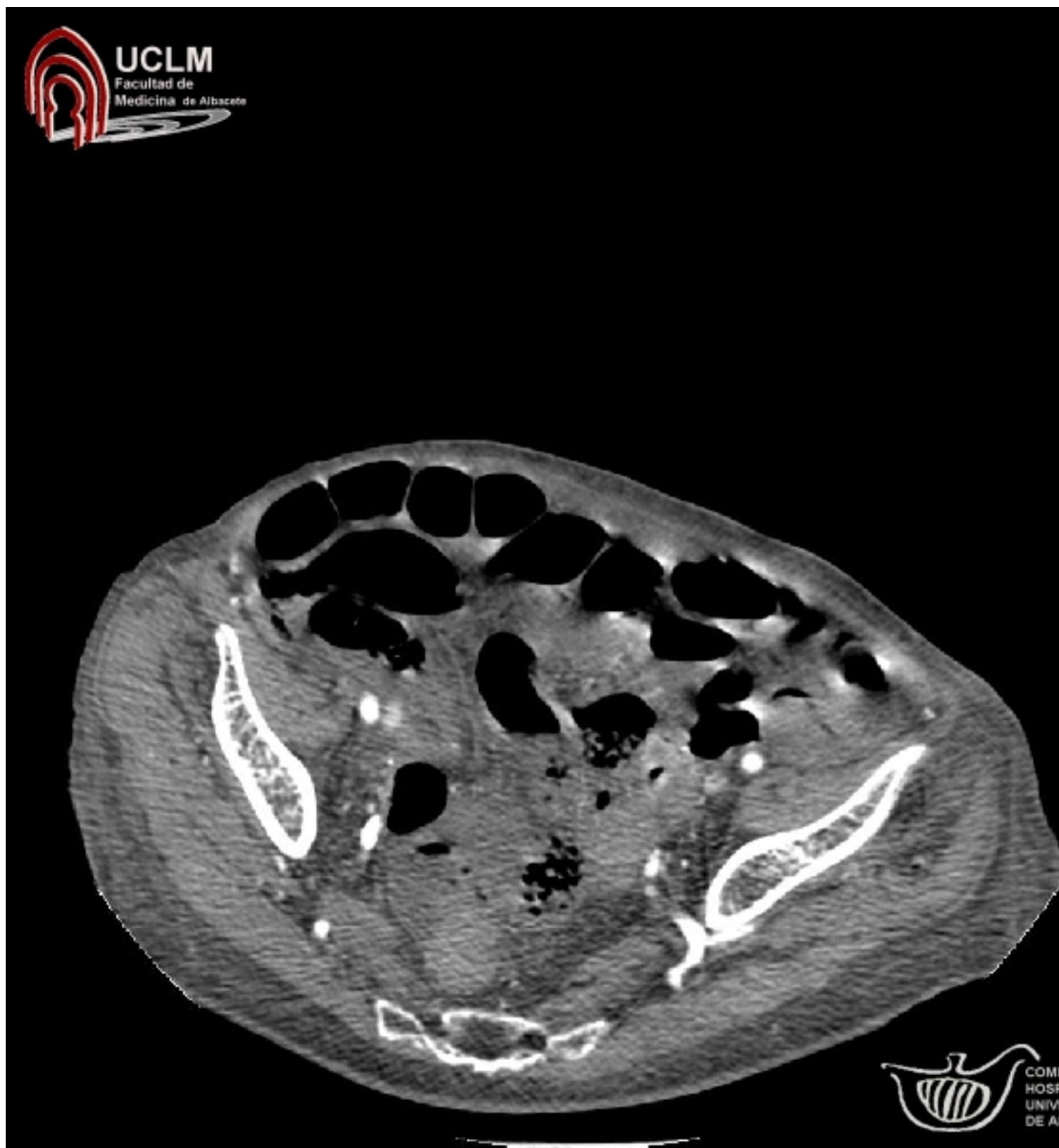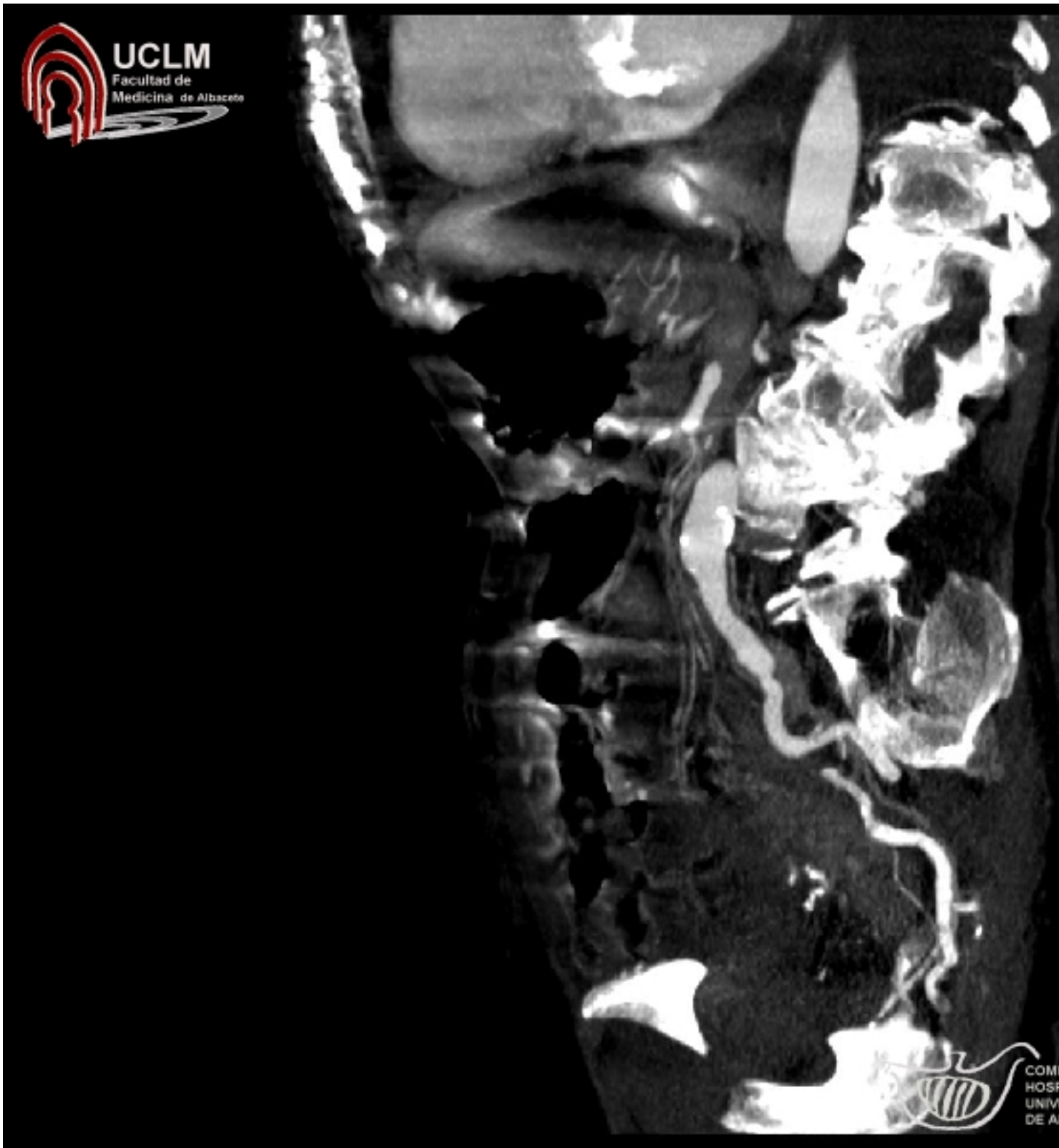
## **JUSTIFICACIÓN CLÍNICA DE LA EXPLORACIÓN**

Paciente de 94 años que presenta dolor abdominal inespecífico.









El paciente presenta un dolor abdominal inespecífico, que se ha agravado en los últimos días. El dolor es de tipo cólico y se localiza en el cuadrante superior izquierdo. No hay náuseas ni vómitos. El paciente no tiene fiebre ni pérdida de peso. El examen físico muestra un abdomen blando y sin signos de irritación peritoneal. Los análisis de sangre y orina son normales. Se decide realizar una tomografía computarizada (TC) de abdomen para descartar patologías orgánicas.